BULLETIN DU MUSÉUM NATIONAL D'HISTOIRE NATURELLE
3e série, nº 4, mars-avril 1971, Zoologie 4

Morphologie comparée de l'encéphale et du moulage endocrânien chez les Tylopodes actuels

(Mammifères, Artiodactyles)

Par Jacques Repérant *

Résumé. — Sur la face ventrale, les différents étages de l'isthme encéphalique des Camélinés présentent une variabilité non négligeable. La morphologie du cervelet des Tylopodes, quoique de type Artiodactyle, possède un lobule pétreux paraflocculaire bien développé, mais toujours mieux individualisé chez les Lamas. Cette expansion paléocérébelleuse, souvent confondue avec un lobule plus ancien : le *flocculus*, vient se loger dans la *fossa subarcuata*, toujours profonde chez les Lamas. Cette fosse, absente chez la plupart des Artiodactyles et des Périssodactyles modernes, ne présente pas en regard du canal semi-circulaire postérieur une disposition particulière, mais constitue en soi, et avec le lobule paraflocculaire qu'elle loge, un arrangement primitif. L'hémisphère cérébral des Camélinés apparaît relativement haut, allongé faiblement fléchi, avec un lobe olfactif généralement peu développé limité par une scissure rhinale rompue à des degrés divers suivant les genres. Le néopallium, pourvu d'une région frontale importante montre une fissuration particulièrement complexe caractérisée par : la faible operculisation du territoire central ; le complexe sylvien typiquement Caméliné ; le large *gyrus* II où s'inscrit un système fissural particulièrement important (diagonal, sillon arqué, système oblique), la situation de « pronation » accentuée de la suprasylvia, du latéral, du coronal postérieur, de l'entolatéral ; la diversité du système ectolatéral dans les deux genres ; l'absence du sillon crucial, et enfin l'existence au niveau du « lobe frontal » d'une anfractuosité propre aux Tylopodes, le sillon x.

Le moulage endocrânien des Tylopodes actuels, élément de comparaison nécessaire à l'interprétation des moulages endocrâniens fossiles, donne une image relativement imparfaite de l'encéphale. L'origine de cette dissemblance provient du développement important des différents éléments méningés qui entourent les centres nerveux. L'examen du moulage permet toutefois de préciser la forme générale des hémisphères cérébraux (notamment des bulbes olfactifs) et de reconnaître les principaux sillons néocorticaux. L'encéphale des Chameaux semble plus « évolué » morphologiquement que celui des Tylopodes sud-américains.

Resumen. — Sobre la cara ventral, los diferentes pisos del istmo encefálico de los camélidos presentan una variabilidad nada despreciable. La morfología del cerebelo de los tilópodos, aunque de tipo artiodáctilo, posee sin embargo un lóbulo petroso paraflocular bien desarrollado, pero que se encuentra siempre mejor individualizado en los Lamas. Esta expansión paleocerebelosa, que se confunde frecuentemente con un lóbulo más antiguo (el *flocculus*), se aloja en la *fossa subarcuata*, siempre profunda en los mencionados Lamas. Esta fosa, ausente en la mayor parte de los artiodáctilos y perisodáctilos modernos, no presenta, frente al canal semicircular posterior, ninguna disposición particular, sino que constituye, en sí misma y con el lóbulo paraflocular que aloja, una disposición primitiva. El hemisferio cerebral de los camélidos aparece relativamente alto, alargado, debilmente flexionado, con un lóbulo olfativo generalmente poco desarrollado y limitado por una cisura rinal truncada en grado diverso según el género. El neopalio, provisto de una región

* *Assistant, Laboratoire d'Anatomie comparée du Muséum national d'Histoire naturelle, 55, rue de Buffon, 75-Paris, 5e.*

frontal importante, muestra una fisuración particularmente compleja, caracterizada por : la débil operculización del territorio central ; el complejo de Silvio tipicamente cameloideo ; el ancho *gyrus* II, en el que se inscribe un sistema fisural particularmente importante (diagonal, surco arqueado, sistema oblicuo) ; la situación de « pronación » acentuada de la suprasilviana, del lateral, del coronal posterior, del entolateral ; la diversidad del sistema ectolateral en los dos géneros la ausencia del surco crucial y, en fin, la existencia a nivel del lóbulo frontal de una anfractuosidad propia de los tilópodos, el surco x.

El molde endocraneano de los tilópodos actuales, elemento comparativo necesario para la interpretación de los moldes endocraneanos de los camélidos fósiles, da una imagen relativamente imperfecta del encéfalo. El origen de esta discrepancia proviene del importante desarrollo de los diferentes elementos meníngeos que envuelven los centros nerviosos. El examen del molde permite a pesar de todo, precisar la forma general de los hemisferios cerebrales (particularmente de los bulbos olfativos) y reconocer los principales surcos neocorticales. El encéfalo de los camellos parece más « envolucionado » que el de los tilópodos sudamericanos.

SOMMAIRE

INTRODUCTION 191
Considérations zoologiques préliminaires 191
Classification des Tylopodes 192
Matériel d'étude 193
Techniques utilisées 195
Programme d'étude 195

ÉTUDE DE LA MORPHOLOGIE EXTERNE DE L'ENCÉPHALE 196
I. Isthme encéphalique 196
A) Bulbe 196
B) Protubérance annulaire 197
C) Pédoncules cérébraux 197
D) Diencéphale 197
E) Conclusions 198

II. Cervelet 199
A) *Vermis* 199
B) *Flocculus* 199
C) Hémisphères cérébelleux 199
1) *Lobulus simplex* 200
2) *Lobulus ansiformis* 200
3) *Lobulus paramedianus* 200
4) *Paraflocculus* 200
a) Problèmes de terminologie et de définition 200
b) Le *paraflocculus* dans la série des Mammifères 202
c) Le *paraflocculus* chez les Tylopodes 202
d) Conclusions 203

III. Hémisphère cérébral 204
A) *Pars basalis* rhinencéphalique 204
1) *Pars basalis anterior* 204
a) Bulbe olfactif 204
b) Pédoncule olfactif 204
c) Racines olfactives 205
d) Aire olfactive 205
e) Conclusions 206
2) *Pars basalis posterior* 206
a) *Gyrus intermedius* 206
b) *Gyrus lunaris* 206
c) *Gyrus ambiens* 206
3) Scissure rhinale 207
a) Rhinale antérieure 207
b) Rhinale postérieure 207
4) Flexion télencéphalique 210

B) Néopallium 211
1) Système fissural d'un gyrencéphale primitif 212
2) Topographie palléale des Artiodactyles et des Périssodactyles 214
3) Les critères d'homologie 214
a) Critère topographique 214
b) Critère de relation morphologique 215
c) Critère de relation anatomique 215
d) Critère de relation histologique 215
e) Critère ontogénétique 216
f) Critère des intermédiaires morphologiques 216
g) Critère phylétique 217
h) Conclusions 217
4) Choix de la nomenclature 217
5) Schéma général ou synthétique de l'appareil circonvolutionnaire des Tylopodes actuels 217
a) Vue latérale 217
b) Vue frontale 220
c) Vue ventrale 221
d) Vue dorsale 221
e) Vue mésiale 222
6) Interprétation de la fissuration néocorticale 222
Ectosylvia 222
a) Problème de nomenclature 222
b) Recherche de l'*ectosylvia* antérieure et postérieure, de la *pseudosylvia*, du complexe sylvien. Le *gyrus* 1 des Tylopodes 225
c) Variations de l'*ectosylvia* et de ses dépendances 232
d) Conclusions 234
Presylvia 234
a) Interprétation 234
b) Caractéristiques de la *presylvia* des Tylopodes 234
c) Variations 234
Suprasylvia 235
a) Interprétation 235
b) Caractéristiques de la *suprasylvia* des Tylopodes 235
c) Variations 236
Diagonal ou sillon diagonal 237
a) Interprétation 237
b) Variations 237
Système oblique 238
a) Interprétation 238
b) Caractéristiques du système oblique des Tylopodes 239
c) Variations 239
Constellation arquée ou sillon arqué 239
a) Interprétation 239
b) Variations 240
Coronal 240
a) Interprétation 240
b) Caractéristiques du coronal des Tylopodes 241
c) Variations 241

Ansate ou *fissura ansata* 241
a) Interprétation 241
b) Variations 242
Sillon x 242
Latéral 243
a) Interprétation 243
b) Caractéristiques 243
c) Variations 244
Ectolatéral 244
a) Interprétation 244
b) Caractéristique de l'ectolatéral des Tylopodes 244
c) Conclusions 245
Entolatéral 245
a) Interprétation 245
b) Caractéristiques et variations de l'entolatéral des Tylopodes et variations 247
Sillon olfactif 248
Sillon transverse et sillon du *gyrus rectus* 248
Splénial 248
a) Définition 248
b) Le splénial des Tylopodes 250
Suprasplénial 251
a) Interprétation 251
b) Caractéristiques du suprasplénial des Tylopodes 252
Suprasplénial accessoire 252
Génual ou sillon génual et rostral ou *sulcus rostralis* 252
Entosplénial, entogénual et entorétrosplénial 252
7) Conclusions générales relatives à la fissuration du néocortex 253

IV. Conclusions relatives a l'encéphale des Tylopodes 255
A) Caractères encéphaliques généraux 255
B) Caractères encéphaliques communs aux Camélinés et à quelques Artiodactyles et Périssodactyles 255
C) Caractères encéphaliques propres aux Camélinés 256
D) Caractères encéphaliques génériques 256
E) Caractères encéphaliques spécifiques 256

ÉTUDE DU MOULAGE ENDOCRÂNIEN 257
I. Face endocrânienne du crâne cérébral 258
A) Cavité cérébrale 258
Région cérébrale antérieure 258
1) Paroi antérieure 259
a) Corticale interne du frontal 259
b) *Crista galli* 259
c) Fosses ethmoïdales 259
2) Plancher médian 260
3) Voûte 260
4) Paroi latérale 260
a) Constitution 260
b) Impressions endocrâniennes 261

Région cérébrale postérieure 261
1) Plancher médian 261
2) Voûte 262
3) Paroi latérale 262

B) Cavité cérébelleuse 262
1) Plancher médian 263
2) Voûte 263
3) Paroi latérale 263
Description de la *fossa subarcuata* 264
Rapport de la *fossa subarcuata* avec le canal semi-circulaire postérieur .. 265
Distribution de la *fossa subarcuata* chez les Mammifères actuels et les Artiodactyles et Périssodactyles en particulier 265
Origine de la *fossa subarcuata* 267
Signification de la *fossa subarcuata* 268
Paléontologie et anatomie comparée 268
Embryologie 268
Interprétation 269

II. Description et interprétation des moulages endocrâniens de différents Tylopodes actuels 271
A) Isthme encéphalique 273
1) Mensurations 273
2) Description et interprétation 273
B) Cervelet 274
1) Mensurations 274
2) Description et interprétation 274
a) *Vermis* 274
b) Hémisphère cérébelleux 274
C) Hémisphère cérébral 276
1) Forme générale 276
2) Mensurations et indices cérébraux 276
a) Longueur maximale 276
b) Largeur maximale 278
c) Hauteur maximale 278
d) Indices 278
3) Rhinencéphale 280
a) Rhinales 280
b) Bulbes olfactifs 280
c) Pédoncule olfactif 282
d) Racines olfactives 282
e) Aire olfactive 282
f) Lobe piriforme 282
4) Néocortex 283
a) Mensurations et indices 283
b) Forme générale 284
c) Gyrencéphalisation 284
D) Conclusions 285

CONCLUSIONS GÉNÉRALES 286

SYNONYMIE DES TERMES EMPLOYÉS POUR DÉSIGNER LES SILLONS DU NÉOPALLIUM CHEZ LES ARTIODACTYLES ET LES PÉRISSODACTYLES .. 287

BIBLIOGRAPHIE 296

INTRODUCTION

Le désir d'interpréter le moulage endocrânien de Camélinés fossiles nous a conduit à entreprendre une révision de la morphologie externe de l'encéphale dans les deux genres et les différentes espèces actuelles du sous-ordre des Tylopodes (*Camelus bactrianus*, *Camelus dromedarius*, *Lama glama*, *Lama pacos*, *Lama vicugna*, *Lama huanacus*). En raison de la rareté ou de la mauvaise conservation du matériel, cette question avait fait jusqu'à présent l'objet de peu de travaux (Krueg ; Elliot-Smith ; Kurz ; Friant). En outre, leurs auteurs s'étaient attachés essentiellement à décrire et à interpréter la morphologie du télencéphale, délaissant de ce fait l'importante formation qu'est le cervelet.

Nous avons donc repris l'examen du plus grand nombre possible d'encéphales de Chameaux et de Lamas dans le but de constituer une monographie aussi complète que possible se rapportant à la morphologie externe de l'encéphale des Tylopodes actuels. Cette monographie nous a permis de dégager les traits fondamentaux qui caractérisent l'encéphale des Camélinés modernes et, par ailleurs, nous servira de base pour l'interprétation ultérieure des moulages endocrâniens fossiles. Toutefois, en considérant qu'il n'existe pas véritablement de cerveaux fossiles mais des moulages de la cavité endocrânienne de formes fossiles, il nous fallait, à la suite de cette étude, comparer le moulage endocrânien des formes disparues au moulage endocrânien des formes actuelles. En conséquence, après examen de la cavité endocrânienne du crâne cérébral, nous nous sommes proposés, en dernier lieu, d'interpréter les moulages endocrâniens modernes à la lumière des résultats acquis sur l'encéphale correspondant. Notons enfin que l'étude des moulages endocrâniens des Tylopodes actuels a fait récemment l'objet d'une publication (Simon, 1965). Toutefois, l'auteur s'est limité à l'espèce *Camelus dromedarius* ; en outre l'étude de la fissuration néocorticale n'a pas été envisagée.

Considérations zoologiques préliminaires

Les Tylopodes, réduits actuellement à deux genres (*Camelus* : Ancien Monde, *Lama* : Amérique du Sud), sont originaires d'Amérique du Nord. Comme pour les Équidés, leur évolution s'est poursuivie en majeure partie sur ce continent jusqu'au Pliocène. A partir de cette période, ils envahissent l'Eurasie et le continent sud-américain. Ils se maintiendront sur les territoires d'émigration mais s'éteindront en Amérique du Nord.

Dans leur ensemble, les Tylopodes constituent, parmi les Artiodactyles sélénodontes, un groupe très à part. En effet, si le squelette d'une façon générale est très bien caractérisé, disons plus précisément que leur originalité vient de la présence, au niveau de l'endocrâne, d'une *fossa subarcuata* bien individualisée [1]. Par ailleurs « les Tylopodes restent étrangers à la transformation de la canine inférieure en quatrième incisive » (Viret, 1961). Enfin, ce sont les seuls Mammifères dont les hématies soient de forme ovale. Signalons en dernier lieu que leur estomac très particulier serait resté primitif (Viret, 1961).

1. Voir p. 202-203, 263-270, 286.

Classification des Tylopodes
(D'après G. G. Simpson, 1945)

Sous-ordre *TYLOPODA* Illiger, 1811 : 102

† Fam. Xiphodontidae Flower, 1884 : xxviii, 335, Éoc. moy. — Olig. inf., Eu,

† *Dichodon* Owen, 1848 († *Tetraselenodon* Schlosser, 1886, inclus.) Éoc. moy. — Olig. inf., Eu.

† *Xiphodon* Cuvier, 1822, Éoc. sup. — Olig. inf., Eu.

† *Haplomeryx* Schlosser, 1886, Éoc. sup., Eu.

Fam. Camelidae Gray, 1821 : 307, Éoc. sup. — Pléist., A.N., Pléist. — Rec., As., A.S., Pléist., Eu., Af.N.

† Subfam. Poebrotheriinae Zittel, 1893 : 361 (= † Poebrotheriidae Cope, 1874 : 26), Éoc. sup. — Olig. moy., A.N.

† *Protylopus* Wortman, 1898, Éoc. sup., A.N.

† *Camelodon* Granger, 1910, Éoc. sup., A.N.

† *Poabromylus* Peterson, 1931, Éoc. sup., (ou Olig. inf.) A.N.

† *Eotylopus* Matthew, 1910, Olig. inf., A.N.

† *Poebrotherium* Leidy, 1847, Olig. moy., A.N.

† Subfam. Camelinae Zittel, 1893 : 364, († Protolabinae Zittel, 1893 : 363 = † Protolabidae Cope, 1884 : 16). Olig. sup. — Pléist., A.N., Pléist. — Rec., A.S., As., Pléist., Eu., N.Af.

† *Dyseotylopus* Stock, 1935, Olig. sup., A.N.

† *Protomeryx* Leidy, 1856, Olig. sup. — Mioc. inf., A.N.

† *Protolabis* Cope, 1876, Mioc. moy. — Plioc. inf., A.N.

† *Procamelus* Leidy, 1858, Mioc. sup. — Plioc. inf., A.N.

† *Pliauchenia* Cope, 1875, Plioc. inf. — Plioc. sup., A.N.

† *Megatylopus* Matthew et Cook, 1909, Plioc. inf., A.N.

† *Megacamelus* Frick, 1929, Plioc. sup., A.N.

† *Gigantocamelus* Barbour et Schultz, 1939, Plioc. sup. — Pléist., A.N.

† *Titanotylopus* Barbour et Schultz, 1934, Pléist., A.N.

† *Camelops* Leidy, 1854, Pléist., A.N.

† *Tanupolama* Stock, 1928 (peut être † *Prochenia* Frick, 1929, inclus) Pléist., A.N.

† *Palaeolama* Gervais, 1867, Pléist., A.S.

Lama [1] Frisch, 1775 (= *Auchenia* Illiger, 1811, *nec* Thunberg, 1789) Pléist. Rec., A.S., *glama* Linné, *huanacus* Molina, *vicugna* Molina, *pacos* Linné [2].

1. Selon Webb (1965), les Chameaux dériveraient du genre *Procamelus* ; par contre, l'origine des Lamas devrait être recherchée au sein du genre *Ptiauchenia*.

2. Frechkop (1955) distingue, dans le genre *Lama*, deux espèces sauvages : *L. huanacus* et *L. vicugna*, et deux espèces domestiques : *L. glama* et *L. pacos*.

Camelus[1] Linné, 1758, Pléist., Eu., Af.N. (introduit également par l'homme aux temps préhistoriques), Pléist. — Rec., As., *dromedarius* Linné, *bactrianus* Linné.

† Subfam. PSEUDOLABIDINAE Simpson, 1945, Olig. sup., A.N.

† *Pseudolabis* Matthew, 1904, Olig. sup., A.N.

† Subfam. ALTICAMELINAE Simpson, 1945 († MIOLABINAE Hay, 1902, inclus), Olig. moy. — Plioc. inf., A.N.

† *Paratylopus* Matthew, 1904, Olig. Moy. — Mioc. inf., A.N.
† *Oxydactylus* Peterson, 1904, Mioc. inf., A.N.
† *Miolabis* Hay, 1899, Mioc. moy., A.N.
† *Alticamelus* Matthew, 1901 († *Altomeryx* Frick, 1929, Plioc. inf., A.N., appartient probablement à cette sous-famille, et pourrait être séparé d'† *Alticamelus*), Mioc. moy. — Plioc. inf., A.N.

† Subfam. STENOMYLINAE Frick, 1937, p. 656, Mioc. inf. — Plioc. inf., A.N.

† *Stenomylus* Peterson, 1906, Mioc. inf., A.N.
† *Rakomylus* Frick, 1937, Plioc. inf., A.N.

? CAMELIDAE *incertae sedis* (= † PSEUDOCERATINI, † PSEUDOCERATINAE Frick, 1937 : 649) : † *Pseudoceras* Frick, 1937, ?Plioc., A.N.

MATÉRIEL D'ÉTUDE[2]

Genre **LAMA** Frisch, 1775

Encéphales

Lama glama Linné

L. glama		1938 — 554	fœtus à terme
L. glama		1950 — 229	fœtus à terme
L. glama	♀	1933 — 151	4 jours
L. glama	♀	1951 — 130	5 jours
L. glama	♀	1952 — 102	5 jours
L. glama	♂	1943 — 197	8 jours
L. glama		1941 — 349	quelques jours
L. glama	♂	1932 — 144	» »
L. glama	♂	A. 4853	adulte
L. glama	♂	1900 — 389	»
L. glama	♀	1925 — 200	»
L. glama		1937 — 352	»

Lama pacos Linné

L. pacos	♂	1943 — 64	adulte
L. pacos	♀	1961 — 63	»

1. Voir note 1, p. 192.
2. Encéphales formolés, crânes et moulages endocrâniens conservés au Laboratoire d'Anatomie Comparée du Muséum national d'Histoire naturelle de Paris (Directeur : Prof. J. ANTHONY). Les numéros sont ceux du catalogue du Laboratoire.

Lama huanacus Molina

L. huanacus ♂ 1951 — 68 9 mois
L. huanacus ♂ 1907 — 178 adulte
L. huanacus ♂ 1911 — 289 »
L. huanacus ♀ 1927 — 195 »
L. huanacus ♂ 1944 — 260 »
L. huanacus ♂ 1951 — 68 »

Lama vicugna Molina

L. vicugna ♂ 1943 — 114 adulte
L. vicugna ♀ 1959 — 212 »

Crânes

L. glama 1902 — 458
L. huanacus 1907 — 178
L. huanacus ♂ 1951 — 58
L. huanacus 1935 — 79
L. pacos 1961 — 63

Moulage endocrânien

L. glama 1902 — 458

Genre **CAMELUS** Linné, 1758

Encéphales

Camelus bactrianus Linné

C. bactrianus 1964 — 377 fœtus à terme
C. bactrianus 1890 — 231 adulte
C. bactrianus ♀ 1926 — 151 »
C. bactrianus ♀ 1951 — 102 »
C. bactrianus 1966 — »

Camelus dromedarius Linné

C. dromedarius ♂ 1951 — 96 mort-né
C. dromedarius ♂ A. 5484 adulte
C. dromedarius ♂ A. 5603 »
C. dromedarius 1902 — 107 »
C. dromedarius 1925 — 205 »
C. dromedarius ♂ 1925 — 391 »
C. dromedarius ♂ 1929 — 46 »
C. dromedarius ♀ 1932 — 89 »
C. dromedarius ♂ 1932 — 437 »
C. dromedarius 1939 — 68 »
C. dromedarius ♂ 1939 — 185 »
C. dromedarius ♂ 1942 — 140 »
C. dromedarius ♂ 1960 — 118 »
C. dromedarius ♀ 1966 — 14 »

Crânes

C. bactrianus 99
C. bactrianus ♀ 1951 — 102
C. dromedarius 1929 — 46
C. dromedarius 1931 — 101
C. dromedarius 1932 — 89

Moulages endocrâniens

C. bactrianus ♀ 1951 — 102
C. dromedarius ♂ 1929 — 46

Techniques utilisées

Encéphales : disseetion de la région sylvienne.

Endocrâne : disseetion et radiographie de la région pétreuse.

Moulages endocrâniens [1] : réalisation de diagrammes périgraphiques sagittaux et transversaux à partir du stéréographe de Miquel [2].

Programme d'étude

Nous distinguons deux grands chapitres : l'examen de la morphologie externe de l'eneéphale d'une part, et eelui du moulage endoerânien eorrespondant d'autre part.

Le premier ehapitre sera déeomposé par ailleurs en quatre subdivisions :

— la première sera réservée à l'examen de la face ventrale de l'isthme encéphalique ;
— la seconde traitera des différents lobes et lobules du cervelet ;
— la troisième, de loin la plus importante, comprendra la description et l'interprétation de l'hémisphère cérébral. ;
— la quatrième sera relative aux conclusions.

Le deuxième chapitre comprendra deux parties :

— la première sera consacrée à l'examen de la face endocrânienne du crâne cérébral où nous insisterons plus particulièrement sur l'os pétreux ;
— la deuxième sera relative à l'examen proprement dit de différents moulages endocrâniens de Chameaux et de Lamas.

Nous donnerons en dernier lieu les eonclusions générales.

1. Moulages endocrâniens en plâtre confectionnés à l'Institut de Paléontologie du Muséum grâce à l'obligeance de M. Richir.
2. Pour la description et le fonctionnement de l'appareil, voir la publication de M. Miquel (1964).

ÉTUDE DE LA MORPHOLOGIE EXTERNE DE L'ENCÉPHALE

I. ISTHME ENCÉPHALIQUE (pl. I)
(Face ventrale)

Nous examinerons essentiellement la morphologie externe des différents étages de l'isthme, reposant sur le plancher de la cavité cérébrale [1].

L'isthme encéphalique (tronc cérébral), face ventrale, est compris entre la limite moelle épinière-bulbe (décussation des pyramides) et l'extrémité antérieure du chiasma optique [2] (Tagand et Barone, 1962). On trouve donc successivement le bulbe rachidien, la protubérance annulaire, les pédoncules cérébraux, le diencéphale avec la région hypothalamique, l'hypophyse, le chiasma et la bandelette optique. Par ailleurs, l'observation de la face inférieure du tronc cérébral permet d'étudier toutes les paires des nerfs crâniens à l'exception des nerfs I et IV.

La morphologie du tronc cérébral des Tylopodes est sensiblement comparable à celle des groupes Artiodactyles voisins abondamment décrits dans les divers traités d'anatomie. Elle ne nécessite donc pas une étude descriptive particulière. Nous nous limiterons, de ce fait, à citer les traits les plus originaux de cet ensemble, en nous efforçant notamment de caractériser ses différents étages par quelques mensurations [3].

La longueur maximale du tronc cérébral est relativement variable dans les deux genres (*Camelus*, 70 à 89 mm ; *Lama*, 55 à 64 mm).

A) **Bulbe**

Les pyramides forment, de part et d'autre du sillon médian, deux saillies allongées nettement définies, limitées latéralement par le sillon collatéral ventral en général bien marqué. Le bulbe donne naissance aux nerfs XII, XI, X, IX, VIII, VII, VI. Ces nerfs n'offrent rien de très particulier excepté le VI qui est ici bien développé.

Camelus
longueur maximale : 30 mm à 40 mm ; moyenne : 35 mm

Lama
longueur maximale : 23 mm à 28 mm ; moyenne : 26 mm

1. La face dorsale de l'isthme encéphalique n'apparaissant pas sur le moulage endocrânien correspondant, nous ne la décrirons donc pas.
2. Selon Dejerine et Delmas, le tronc cérébral est formé par la réunion du bulbe de la protubérance et des pédoncules cérébraux.
3. Ces mesures sont effectuées essentiellement sur des cerveaux adultes.

B) **Protubérance annulaire**

La protubérance représente un large bourrelet nettement plus long au milieu que sur les côtés.

Camelus

longueur maximale : 17 mm à 20 mm ; moyenne : 16 mm
largeur maximale : 30 mm à 39 mm ; moyenne : 34 mm

Lama

longueur maximale : 5 mm à 8 mm ; moyenne : 7 mm
largeur maximale : 21 mm à 26 mm ; moyenne : 23 mm

Notons enfin l'existenee de très fortes branehes du trijumeau.

C) **Pédoncules cérébraux**

Les pédoncules eérébraux forment deux longs cordons sensiblement divergents, séparés par un sillon médian interpédonculaire qui va en s'élargissant dans sa partie antérieure pour former une fosse interpédoneulaire bien définie. Il faut signaler par ailleurs l'importance du nerf III.

Camelus

longueur des pédoncules cérébraux au bord interne : 26 mm à 32 mm ; moyenne : 30 mm
largeur des pédoncules cérébraux au contact de la protubérance : 24 mm à 38 mm ; moyenne : 28 mm
largeur des pédoncules cérébraux au niveau de la bandelette optique : environ 30 mm
largeur maximum des pédoncules cérébraux : 35 mm à 41 mm ; moyenne : 39 mm

Notons que ces mesures sont sensiblement comparables à celles relevées par Tagand et Baronne (1962) ehez le Cheval.

Lama

longueur maximale des pédoncules cérébraux au bord interne : 16 mm à 23 mm ; moyenne : 20 mm
largeur des pédoncules cérébraux au contact de la protubérance : 15 mm à 22 mm ; moyenne : 17 mm
largeur des pédoncules cérébraux au niveau de la bandelette optique : 22 mm à 28 mm ; moyenne : 25 mm
largeur maximale des pédoncules cérébraux : 26 mm à 32 mm ; moyenne : 27 mm

La longueur remarquable des pédoneules eérébraux ehez les Tylopodes (Simon, 1965) a pour conséquenee d'éloigner le bord postérieur de l'hypophyse du bord antérieur du pont de Varole. Il serait, selon Simon, à 15 mm du *pons* chez le Dromadaire et à 20 mm ehez le Cheval, alors que ehez les Bovidés l'extrémité aborale de l'hypophyse touche le bord oral de la protubéranee annulaire.

D) **Diencéphale**

La *bandelette optique* est proportionnellement plus importante chez les Lamas que ehez les Chameaux.

Le *nerf optique* présente oralement une sorte d'aplatissement qui lui confère une allure fusiforme (SIMON, 1965). C'est un caractère que les Camélinés partagent avec les Équidés (SIMON, 1965).

L'*hypothalamus*. En étudiant une série de cerveaux mammaliens, GRÜNTHAL (1933) note que l'accroissement du cortex cérébral s'accompagne, dans la majorité des cas, d'une réduction de l'hypothalamus. L'auteur introduit le quotient : $\frac{\text{longueur de l'hypothalamus}}{\text{longueur max. du cerveau}}$ et trouve une décroissance graduelle de ce rapport lorsqu'on passe des Mammifères les plus primitifs aux Primates les plus évolués. Ce rapport, repris par différents auteurs dont PILLERI (1960), a été réutilisé ici sur le cerveau des Lamas et des Chameaux. La longueur du cerveau s'obtient en mesurant la distance comprise entre l'extrémité antérieure du « lobe frontal » et l'extrémité postérieure de l'hémisphère cérébral ; quant à la longueur de l'hypothalamus, elle se mesure entre le bord antérieur du chiasma optique et le bord caudal des corps mammillaires. Nous avons calculé que, dans le genre *Camelus* et le genre *Lama*, ce quotient variait respectivement de 0,20 à 0,23 et de 0,22 à 0,25. Ce rapport assez élevé (longueur importante de l'hypothalamus) se rapproche, dans la liste établie par GRÜNTHAL et PILLERI, de celui du *Castor canadensis* [1] (0,20 à 0,24 : PILLERI, 1960).

L'*hypophyse*. Elle est rarement conservée sur nos spécimens.

L'hypophyse des Lamas est plutôt sphérique, sa taille est sensiblement égale à celle d'un pois.

Exemplaire adulte (*L. glama*)	longueur maximale	: 8,8 mm
	largeur maximale	: 8,3 mm
	hauteur maximale	: 4,2 mm

L'hypophyse des Chameaux, relativement importante, est allongée et spatulée aboralement.

Exemplaire adulte (Bactriane)	longueur maximale	: 21 mm
	largeur maximale	: 15 mm
	hauteur maximale	: 10 mm

E) Conclusions

Nous notons la variabilité importante de l'isthme encéphalique et de ses différents éléments. (Cette variabilité est continue d'une espèce à l'autre.) Cette variation est en soi assez singulière si l'on considère qu'elle affecte les étages les plus archaïques de l'encéphale. Il existe par ailleurs certaines similitudes entre l'isthme encéphalique des Chameaux et celui des Chevaux.

1. Il faut toutefois remarquer que l'on n'est pas toujours certain d'avoir mesuré la longueur exacte du cerveau sur ces pièces fixées à l'extérieur de la boîte crânienne, qui de ce fait sont toujours soumises à certaines déformations. Il serait donc souhaitable de vérifier ces résultats en effectuant des mesures sur des cerveaux fixés *in situ*.

II. CERVELET (pl. II)

Le cervelet des Tylopodes n'a jamais été décrit. Nous y rechercherons les différentes subdivisions en employant la nomenclature de Jansen et Brodal (1954).

D'une façon générale, la morphologie du cervelet des Tylopodes est typiquement celle d'un Artiodactyle ou d'un Périssodactyle. Il est globuleux, son *vermis* est large et tortueux, ses hémisphères cérébelleux sont relativement peu développés [1]. Par ailleurs sa *fissura prima* demeure cachée sous le pôle postérieur des hémisphères cérébraux. Le cervelet des Tylopodes présente toutefois la particularité de posséder un lobule pétreux paraflocculaire généralement bien différencié.

A) **Vermis**

Les différentes subdivisions du *vermis* apparaissent sans ambiguïté sur une coupe sagittale médiane (*lingula, lobulus centralis, culmen, declive, tuber folium, pyramis, uvula, nodulus*).

En vue dorsale, se développent deux importants lobules : le déclive et la majeure partie du *tuber folium* [2]. Le large déclive (lobule VI), limité antérieurement par la *fissura prima* et postérieurement par la fissure postéro-supérieure, comporte sept à huit folioles et un à deux sillons plus importants ou *sulcus declivialis*. Le lobule est par ailleurs légèrement masqué en avant par les hémisphères cérébraux. Limité postérieurement par la *fissura prepyramidalis*, le lobule VII ou *tuber folium* représente l'élément le plus long du *vermis*. Étroit et courbé sensiblement à 90° postérieurement, il est partagé par une profonde fissure intercrurale en deux secteurs transversaux d'importance équivalente.

En vue postérieure, apparaissent la portion caudale du lobule VII, le lobule VIII, et une partie du lobule IX (*uvula*). Le lobule VIII ou *pyramis*, sensiblement moins développé que le *tuber folium*, est limité en arrière par une *fissura secunda* profonde.

B) **Flocculus**

Limité dorsalement par la fissure postéro-latérale, le *flocculus* représente latéralement un petit lobule lié au nodule et en partie caché par le lobule pétreux paraflocculaire.

C) **Hémisphères cérébelleux**

En vue dorsale s'observent [3] d'avant en arrière : le *lobulus simplex*, le *lobulus ansiformis* et une partie du *lobulus paramedianus*. Latéralement aux lobules cérébelleux VI

1. L'hémisphère cérébelleux n'est pas sensiblement plus large que le *vermis*.
2. La *lingula*, le *lobulus centralis*, le *culmen*, le *nodulus* et la portion la plus postérieure de l'*uvula* n'apparaissent pas en vue externe.
3. Les lobules cérébelleux du lobe antérieur sont cachés par les hémisphères cérébraux.

et VII s'étend la portion la plus externe du *paraflocculus* ventral : le lobule pétreux. Sur la face postérieure apparaissent le *lobulus paramedianus* et la portion la plus postérieure du *paraflocculus* dorsal. L'observation de la face latérale permet par ailleurs de préciser la morphologie du *paraflocculus*.

1) Lobulus simplex

Limité antérieurement par la *fissura prima* et postérieurement par la fissure postéro-supérieure, le *lobulus simplex* constitue l'extension latérale du *declive*. Relativement peu important, il est représenté par une bande étroite et rectangulaire formée de cinq à six folioles.

2) Lobulus ansiformis

En arrière du *lobulus simplex* s'étend un lobule triangulaire bien développé, limité latéralement par la fissure paraflocculaire et postérieurement par la fissure ansoparamédiane : le *lobulus ansiformis*. Ce dernier, lié au lobule VII du *vermis*, est subdivisé par une fissure intercrurale légère, en un *crus primum* étroit et rectangulaire et en un *crus secundum* large et triangulaire.

3) Lobulus paramedianus

Postérieurement au *crus secundum* s'étend le *lobulus paramedianus*, sensiblement moins développé que le *lobulus ansiformis*. Il comprend une partie dorsale vaste, une partie ventrale réduite, liées respectivement à la portion la plus postérieure du *tuber* et à la portion la plus antérieure de la *pyramis*.

4) Paraflocculus

La morphologie particulière du *paraflocculus* chez les Tylopodes d'une part, les problèmes généraux que soulève cette subdivision de l'hémisphère cérébelleux d'autre part, nous engagent à procéder à un examen plus approfondi de cette formation.

a) Problèmes de terminologie et de définition

La distinction entre *flocculus* et *paraflocculus* a été longue à s'imposer ; néanmoins, il existe toujours une certaine confusion entre les deux termes [1].

Le concept de *paraflocculus* a été créé par Stroud en 1895 dans le but de souligner l'indépendance de ce lobule par rapport au *flocculus*. En 1902, Elliot-Smith utilise à nouveau le terme de Stroud, mais l'adjoint au *flocculus* pour définir le lobe flocculaire, afin de souligner « la parenté fonctionnelle et phylétique existant entre ces deux formations ». Par la suite, Bolk (1906) et Riley (1930) adoptent la conception d'Elliot-Smith. Mais Bradley, en 1904, pour des raisons d'ordre anatomique, sépare à nouveau les deux lobules. Plus tard L. Edinger crée la notion de paléocervelet et néocervelet, et place respectivement le *flocculus* et le *paraflocculus* dans l'une et l'autre de ces catégories. Sunderland (1940), Dow (1942), Brodal et Jansen (1946), Nyby et Jansen (1951), Jansen et Brodal (1954) insistent particulièrement sur les relations du *paraflocculus*

1. Voir. p. 202.

avec les hémisphères cérébraux. Par ailleurs, JANSEN et BRODAL (1954) observent qu'embryologiquement la *fissura postero-lateralis* apparaît rapidement, séparant dès lors *flocculus* et *paraflocculus*.

Pour des raisons d'ordre anatomique, embryologique et fonctionnel, il semble donc bien démontré que *paraflocculus* et *flocculus* soient des formations tout à fait différentes.

Le *flocculus* est la formation la plus primitive du cervelet (archéocervelet). Il est équivalent aux auricules des Vertébrés inférieurs et constitue, avec le nodule, le lobe flocculo-nodulaire, lequel reçoit essentiellement des afférences vestibulaires (MORIN, 1961). En général peu développé, il forme une petite masse appliquée étroitement à la face latérale du pont de Varole, immédiatement en face du tubercule acoustique, près du trijumeau, et ventralement au *paraflocculus* qui le cache plus ou moins. Il représente « le centre fonctionnel du contrôle de l'équilibration et de l'orientation » (PATURET, 1964).

Classiquement, le *paraflocculus* rentre dans la catégorie du paléocérébellum (MORIN, 1961). Il représente donc un lieu d'arrivée d'afférences spinales et participe ainsi au contrôle du tonus de posture. Toutefois, selon BRODAL et JANSEN (1946) le *paraflocculus* ne reçoit pas des influx de fibres spino-cérébelleuses directes, mais en majorité des impulsions qui proviennent des noyaux pontiques sur lesquels arrivent quelques influx d'origine spinale mais surtout des informations d'origine corticale (NYBY et JANSEN, 1951 ; JANSEN et BRODAL, 1954).

La morphologie du *paraflocculus* est extrêmement variable dans la série des Mammifères (JANSEN et BRODAL, 1954). D'une façon générale, il est représenté par un lobule disposé ventro-latéralement, séparé dorsalement du lobe ansiforme par la *fissura paraflocularis* et ventralement du *flocculus* par la *fissura postero-lateralis*. On y distingue classiquement deux parties : le *paraflocculus* dorsal et le *paraflocculus* ventral (JANSEN et BRODAL, 1954). Le *paraflocculus* dorsal est connecté médialement à la partie caudale de la pyramide, occasionnellement à la partie rostrale de l'*uvula*. Le *paraflocculus* ventral entretient médialement des rapports continus avec l'*uvula*. Dans les premiers stades ontogénétiques, le *paraflocculus* dorsal est nettement séparé du *lobulus paramedianus* et du *paraflocculus* ventral. Plus tard, il se crée de nombreux ponts entre ces trois formations, de sorte qu'il est parfois difficile de les distinguer chez l'adulte. Dans un grand nombre de cas il peut se différencier à partir du *paraflocculus* ventral, une masse plus ou moins arrondie et pédonculée, souvent bien définie, qui se projette franchement latéralement de part et d'autre des hémisphères cérébelleux. Cette formation est logée en principe dans une cavité profonde de la fosse endocrânienne du rocher : la *fossa subarcuata* [1]. C'est pourquoi les auteurs l'appellent lobule pétrosal (ELLIOT-SMITH, 1902 *a*), *lobulus petrosus* (BRADLEY, 1904 ; BOLK, 1906 ;

1. Selon DIDIER (1920), GIRARD (1920), AUGIER (1931), T. EDINGER (1948), DELATTRE (1950), STARCK (1967), la *fossa subarcuata* loge le *flocculus*. En réalité, lorsque cette fosse est bien individualisée, elle contient, outre les méninges et quelques vaisseaux, le *paraflocculus* (DELATTRE et FENART, 1959 ; SABAN, 1963 ; HROMADA, 1964), et plus précisément le *lobulus petrosus* du *paraflocculus* (ELLIOT-SMITH, 1902 *a* ; BOLK, 1906 ; BLACK, 1920 ; J. ANTHONY et PICARD-LEROY, 1950). En conséquence, le moulage de la *fossa subarcuata* reproduit non pas le *flocculus* mais sensiblement le lobule pétreux du *paraflocculus*. Notons par ailleurs que le *Nomina Anatomica Veterinaria*, 1968, indique que cette fosse ne contient pas le *flocculus* mais « d'autres parties du cervelet ».

Nous verrons qu'en outre le *paraflocculus* ventral et le *paraflocculus* dorsal peuvent s'imprimer sur le mur endocrânien en créant des dépressions plus modestes. Quant au *flocculus*, il s'imprime rarement sur la face endocrânienne de l'os pétreux (au moins chez les Ongulés actuels).

Larsell, 1953), lobule pétreux (J. Anthony et Picard-Leroy, 1950) ou lobule paraflocculaire [1] (Delattre et Fenart, 1959 *b*).

Le rôle physiologique de cette formation est fort mal connu. L'ablation du *paraflocculus* chez le Rat conduit Scholten (1946) à conclure que ce lobule contribuerait au maintien du tonus optimal au niveau des extrémités homolatérales, à la fois durant les mouvements essentiels et durant l'exécution des mouvements les plus fins. Mais, pour Carrea et Melter (1947), l'ablation du lobule n'entraîne aucun effet. Pour des raisons d'ordre anatomique, Jansen et Brodal (1954) pensent que le *paraflocculus* est lié à la régulation de la musculature axiale. Enfin, pour Walberg (*in* Jansen et Brodal, 1954), le *paraflocculus* serait associé à la régulation des fonctions autonomes.

b) Le *paraflocculus* dans la série des Mammifères

Le *paraflocculus* est toujours représenté chez les Mammifères. Sa morphologie et sa taille sont, rappelons-le, extrêmement variables. Le *paraflocculus* est extrêmement bien développé chez l'Éléphant, les Siréniens, les Cétacés, les Carnivores aquatiques, les Rongeurs et les Castors en particulier (Riley, 1930 ; Jansen et Brodal, 1954). Il est classique de dire que le *paraflocculus* régresse fortement chez les Anthropomorphes et plus particulièrement chez l'Homme (« Nebenflocke » de Henle). Toutefois, selon Jansen (1950-1953), Jansen et Brodal (1954), la régression porterait essentiellement sur une portion du *paraflocculus* (lobule accessoire de Jansen) ; quant au *paraflocculus* dorsal et ventral, il serait bien représenté par le *lobulus biventer* et la *tonsilla*.

Le lobule pétreux du *paraflocculus* serait présent chez les Marsupiaux, Insectivores, Chiroptères, la plupart des Édentés, et serait particulièrement développé chez les Rongeurs et Lagomorphes. Présent chez les Carnivores, il prendrait une très grande importance chez les formes aquatiques. On le retrouverait chez les Prosimiens, Platyrhiniens et Catarhiniens Cynomorphes, mais il serait très régressé chez la plupart des Anthropomorphes. Chez les Artiodactyles et Périssodactyles actuels, le lobule pétreux serait généralement absent (Bolk, 1906 ; Black, 1920 ; Whitmore, 1953). Toutefois, on le retrouverait chez *Sus* et *Oreamnos* (Whitmore, 1953).

c) Le *paraflocculus* chez les Tylopodes

Latéralement et ventralement aux *lobulus simplex*, *ansiformis* et *paramedianus*, et limités par une fissure paraflocculaire profonde, apparaissent d'avant en arrière le *para-*

1. Le *lobulus petrosus* du *paraflocculus* est reconnu par un certain nombre d'auteurs (Elliot-Smith, 1902 *a* ; Bolk, 1906 ; Black, 1920 ; J. Anthony et Picard-Leroy, 1950 ; Straus, 1960). D'autres auteurs ne distinguent pas de lobule pétreux, mais seulement un *paraflocculus* se logeant dans la *fossa subarcuata* (Delattre et Fenart, 1959 *a* ; Saban, 1963 ; Hromada, 1964). Le lobule pétreux paraflocculaire est parfois appelé *flocculus* (Didier, 1920 ; Girard, 1920 ; Augier, 1924-1928 ; T. Edinger, 1948 ; Starck, 1967). Whitmore (1953) parle du *lobulus petrosus* du *flocculus*. Enfin, Jansen et Brodal (1954) ne citent pas le terme de lobule pétreux, mais décrivent chez certaines formes (Baleine, Éléphant) un lobule accessoire du *paraflocculus* représentant une subdivision du *paraflocculus* ventral. Il se caractérise par ses connexions médiales avec les parties les plus caudales de l'*uvula*, et par ses relations topographiques intimes avec le *flocculus* (face dorsale du *flocculus*). D'autre part, selon ces auteurs, le lobule accessoire représenterait phylogénétiquement la partie la plus ancienne du *paraflocculus*. Pour cet ensemble de faits, il se pourrait que le lobule pétreux paraflocculaire soit l'équivalent du lobule accessoire de Jansen et Brodal. On doit toutefois remarquer qu'il ne semble pas exister de *fossa subarcuata* chez les Cétacés et les Proboscidiens actuels.

flocculus ventral comprenant un lobe pétreux de morphologie variable selon les genres, et le *paraflocculus* dorsal [1].

Le lobule pétreux des Lamas est engagé complètement dans la profonde *fossa subarcuata* de la face cérébelleuse du rocher. Il forme une expansion plus ou moins cylindrique pédonculée, se terminant en massue, et composée de *folia* torsadés (pl. II B). Chez l'adulte, l'extrémité renflée et son pied plus effilé ont approximativement un diamètre respectif de 5 mm et de 3 mm. Sa longueur totale est d'environ 8 mm. Par ailleurs, sa morphologie rappelle fortement celle des Lagomorphes et de certains Rongeurs (Castors).

Le lobule pétreux, assez mal défini chez les Chameaux, correspond à la portion la plus antérieure du *paraflocculus* ventral. Sessile, il est représenté par un lobule massif, plus ou moins saillant latéralement, auquel lui correspond sur la partie endocrânienne du rocher une *fossa subarcuata* peu profonde, très évasée.

d) Conclusions

Parmi les Artiodactyles et les Périssodactyles actuels, les Tylopodes présentent l'originalité de posséder un lobule pétreux paraflocculaire nettement différencié, logé dans une *fossa subarcuata* bien individualisée.

Nous tenterons par la suite (p. 267-270) de rechercher la signification profonde de l'existence de ces deux formations chez les Camélinés actuels.

1. Les deux parties du *paraflocculus* sont toutefois assez difficiles à distinguer.

III. HÉMISPHÈRE CÉRÉBRAL

L'hémisphère cérébral des Camélinés, par rapport aux Artiodactyles et aux Périssodactyles, est relativement haut, allongé, faiblement fléchi ; il comporte un lobe olfactif généralement peu développé, un néopallium extrêmement fissuré pourvu d'un « lobe frontal » important.

Nous examinerons dans un premier temps la morphologie du rhinencéphale (*pars basalis*), et dans un second temps la fissuration du néopallium [1].

A) **Pars basalis rhinencéphalique**

La *pars basalis* rhinencéphalique (R. Anthony, 1928), ou lobe olfactif (rhinencéphale visible en vue externe sur les faces ventrale et latérale de l'hémisphère), comprend une *pars basalis anterior* directement liée à l'olfaction, et une *pars basalis posterior* moins spécifique de la modalité sensorielle et nettement associative [2].

1) Pars basalis anterior (lobe olfactif antérieur ou aire prépiriforme) (pl. I)

La *pars basalis anterior* comprend, d'avant en arrière, le bulbe olfactif, le pédoncule olfactif, les racines et l'aire olfactives.

a) Bulbe olfactif (lobule olfactif)

Les bulbes olfactifs sont généralement mal conservés sur les spécimens observés, de sorte qu'il nous est difficile d'en donner une description précise (un examen relativement plus exact sera fait dans le chapitre consacré à l'étude du moulage endocrânien). Signalons, toutefois, que chez les Chameaux il est allongé, étroit et peu développé, que chez les Lamas, il est large, plat, parfois ovoïde, divergent d'arrière en avant par rapport à l'axe sagittal médian, et proportionnellement plus développé que celui des Chameaux.

b) Pédoncule olfactif (*tractus olfactorius communis*)

Le pédoncule olfactif représente un cordon aplati appliqué contre le néopallium et séparé de celui-ci par la scissure rhinale antérieure du côté externe, par le sulcus *paraolfactorius anterior* (R. Anthony, 1928) du côté interne. Constitué par un ensemble de trois *gyri* et *tractus olfactorii*, il se divise postérieurement, en avant de l'aire olfactive, en trois racines olfactives où se poursuivent ces *gyri* et *tractus*.

Le pédoncule olfactif des Chameaux adultes, particulièrement étroit, est large en moyenne de 9 mm (il varie de 7 à 11 mm). Par ailleurs, chez les Lamas, sa largeur moyenne s'élève à environ 8,5 mm (elle varie de 8 à 10 mm).

1. Le télencéphale des pièces observées étant particulièrement déformé, nous avons préféré étudier la forme générale de l'hémisphère cérébral sur les moulages endocrâniens.

2. Cette tendance est pleinement réalisée au niveau de la *pars limbica* où les relations olfactives s'estompent au profit de connexions sensorielles extrêmement variées.

Dans les deux genres le pédoncule olfactif présente sensiblement le même type d'organisation :

— *Gyrus olfactorius lateralis* (substance grise) et *tractus olfactorius lateralis* (substance blanche)

Le *gyrus olfactorius lateralis*, limité extérieurement par la scissure rhinale, débute assez tardivement par une pointe effilée qui va rapidement en s'élargissant pour devenir une bande corticale de largeur constante. Du côté interne, séparé du *gyrus olfactorius lateralis* par un sillon inominé (R. Anthony, 1928) bien marqué et issu du bulbe olfactif, se développe un large *tractus* olfactif latéral toujours plus important chez les Lamas.

— *Gyrus* et *tractus olfactorii medii* (confondus) [1]

Cette formation (placée sensiblement au milieu du pédoncule), peu individualisée, se différencie fort mal des *gyri* et *tractus laterales* et *mesiales*.

— *Gyrus* et *tractus olfactorii mesiales* (confondus) [1]

Le *gyrus* et le *tractus olfactorii mesiales*, constituant la partie la plus interne du pédoncule sont bien représentés et nettement séparés du *gyrus rectus*, (néopallium du « pôle frontal » ventral) par un *sulcus paraolfactorius anterior* particulièrement profond.

c) Racines olfactives

Les racines olfactives, prolongement postérieur du pédoncule olfactif, sont au nombre de trois : les racines latérale, médiale, et mésiale [1].

— *Racine olfactive latérale*

Issue du pédoncule olfactif et s'écartant progressivement d'avant en arrière de l'axe sagittal médian, cette racine, constituée essentiellement par le *gyrus* et le *tractus olfactorius lateralis*, est séparée de l'aire olfactive, en dedans, par une scissure endorhinale bien marquée et du néopallium, en dehors, par la scissure rhinale antérieure. A l'arrière, elle s'incurve vers la base de l'hémisphère pour donner la *vallecula sylvii* (incisure olfactive), puis se raccorde à l'extrémité antérieure du lobe piriforme. Chez l'adulte, la largeur moyenne de la racine latérale atteint 6 mm chez le Chameau et 5,5 mm chez le Lama. Elles sont, par conséquent, proportionnellement bien plus développées chez ces derniers. Le *gyrus* et le *tractus* olfactif latéral sont sensiblement aussi larges que dans le pédoncule. Le sillon inominé qui les sépare est parfois fracturé en deux ou trois tronçons et disparaît en général au niveau de l'incisure olfactive. Par ailleurs, le *gyrus olfactorius lateralis* présente au niveau de la *vallecula sylvii* trois à quatre sillons transversaux délimitant de petites circonvolutions radiaires et parallèles (*gyruli* de Retzius).

— *Racine olfactive médiale*

Cette racine courte et mal individualisée se termine au sommet de l'aire olfactive.

— *Racine olfactive mésiale* (constituée par le *gyrus* et le *tractus* olfactif médial confondus)

Émergeant du pédoncule olfactif (du côté interne), elle court, d'avant en arrière et en dedans, pour atteindre la scissure interhémisphérique et se poursuivre sur la face interne de l'hémisphère. Elle est séparée de l'aire olfactive, en dehors, par un *sulcus parolfactorius posterior* (R. Anthony, 1928) bien individualisé, et du *gyrus rectus*, en dedans, par le profond *sulcus parolfactorius anterior*. Chez l'adulte, sa largeur moyenne est sensiblement égale dans les deux genres : 3 mm (elle varie de 4 à 6 mm chez les Chameaux et de 3 à 5 mm chez les Lamas).

d) Aire olfactive

De forme sensiblement triangulaire, elle est limitée : en dehors, par la racine olfactive latérale ; en avant, par la racine médiale ; en dedans, par la racine mésiale ; en arrière, par le pôle antérieur du lobe piriforme. On y reconnaît, en avant, un tubercule olfactif arrondi et légèrement saillant ; en arrière et au niveau de la *vallecula sylvii*, l'espace perforé

1. Médial et mésial peuvent parfois dans la littérature être respectivement synonymes de moyen et médial.

antérieur déprimé ; enfin, formant la limite postérieure de l'aire olfactive, une bande transverse ou bandelette oblique de Broca. (La longueur maximum de l'aire olfactive chez l'adulte est égale à environ 14,5 mm chez le Chameau et à 12 mm chez le Lama.)

e) Conclusions

Selon Simon (1965), le Dromadaire serait le seul Ongulé domestique à posséder un bulbe et un pédoncule olfactif peu développé. En comparant la *pars basalis anterior* du Dromadaire et du Bactriane avec celle d'un grand nombre d'Artiodactyles et de Périssodactyles (Hippopotame, Bœuf, Renne, Girafe, Okapi, Cheval, Rhinocéros, Tapir), nous avons constaté qu'effectivement le bulbe, le pédoncule et les racines olfactives étaient beaucoup moins développés chez les Chameaux. Par contre, les Lamas sont nettement plus macrosmatiques que ces derniers, mais, chez les Tylopodes sud-américains, il semble que le « rhinencéphale olfactif » soit moins important que celui d'autres Artiodactyles de taille équivalente (Cervidés par exemple).

2) Pars basalis posterior (lobe olfactif postérieur, lobe piriforme) (pl. I, VI, VII)

Le lobe olfactif postérieur est séparé du néopallium par la scissure rhinale postérieure [1] en dehors, du tronc cérébral par la fente de Bichat en dedans ; il est limité, en avant, par la *pars basalis anterior* (*vallecula sylvii* et bandelette diagonale de Broca).

L'allure générale du lobe piriforme est comparable dans les deux genres : « Il a la forme d'une poire qui se recourberait fortement en dedans, formant avec la racine latérale olfactive un angle qui se rétrécit rapidement en arrière » (Retzius, 1898). Le lobe piriforme comprend trois territoires : les *gyrus intermedius*, *lunaris*, et *ambiens*.

a) *Gyrus intermedius*

Le *gyrus intermedius*, situé en avant et au point où paraît se terminer la racine olfactive latérale, demeure assez mal individualisé chez les Camélinés : il présente un grand nombre de petites saillies ou verrucosités de forme variable (ces dernières semblent plus importantes et plus nombreuses chez les Chameaux que chez les Lamas).

b) *Gyrus lunaris*

Ce *gyrus*, situé en avant et en dedans, est toujours bien développé chez les Camélinés. Le *sulcus lunaris* ou *semi-annularis* (Retzius, 1898), court et particulièrement profond dans sa portion la plus antérieure, forme sa limite externe.

c) *Gyrus ambiens*

Le *gyrus ambiens* constitue la masse du lobe piriforme. Il est partagé par un sillon longitudinal sagittal (Retzius, 1898) profond chez les Chameaux, plus discret chez les Lamas, déterminant en dehors un *gyrus sagittalis lateralis* assez étroit, sensiblement rectangulaire, et en dedans un *gyrus sagittalis medialis* large et triangulaire.

1. Toutefois, nous verrons que l'effacement de certaines portions de la rhinale postérieure entraîne l'existence de plis de passage.

3) Scissure rhinale (pl. I, VI, VII)

La rhinale, première anfractuosité apparaissant sur la face externe du cerveau mammalien au cours de la phylogenèse et de l'ontogenèse, forme, par définition, le sillon limitant le paléocortex du néocortex (sillon paléonéocortical, Simon, 1965). Il se décompose en une rhinale antérieure, longeant en dehors le pédoncule olfactif et la racine olfactive latérale, et en une rhinale postérieure, située à la limite du lobe piriforme et du néocortex temporal. Les deux portions de rhinales se réunissent en principe au niveau de la *vallecula sylvii*.

a) *Rhinale antérieure*

La rhinale antérieure (*rh.a.*) est relativement semblable dans les deux genres. Émergeant d'une petite fosse située sous le bulbe olfactif, elle débute à l'avant par une petite anfractuosité courte et très profonde, parfois indépendante [1] ou liée au prolongement postérieur de la rhinale toujours plus superficiel. Ce dernier, obliquant de bas en haut et d'avant en arrière pour disparaître dans la profondeur de l'encoche néopalléale *c.s.'* (voir p. 217), est toujours peu marqué dans sa région antérieure [2] (Kurz, 1926) mais, par contre, se creuse nettement dans sa partie la plus postérieure. Dans cette région la rhinale est recouverte (le plus souvent chez les Chameaux, mais rarement chez les Lamas) par un petit volet néopalléal engendré soit à partir de sa lèvre néocorticale, soit à partir d'un sillon néopalléal *t*. Cet opercule, parfois très important (pl. V 1), peut recouvrir une large portion postérieure de la racine olfactive latérale. Ce fait assez remarquable, qui n'avait pas été observé par les auteurs, semble particulier aux Tylopodes actuels. On sait, en effet, que chez certains Artiodactyles et Périssodactyles modernes (Girafe, Cheval), la scissure rhinale peut être en partie cachée sous un volet néopalléal. Toutefois, cette operculisation se fait aux dépens du lobe piriforme et à partir de la lèvre néopalléale de la rhinale postérieure (R. Anthony et de Grzybowski, 1930 ; Friant, 1952). Par contre, on n'a jamais signalé chez un Ongulé une operculisation partielle de la *pars basalis anterior* du rhinencéphale. L'operculisation de cette région chez les Tylopodes est, semble-t-il, en relation avec la croissance importante du secteur néopalléal sus-jacent qui jouera un grand rôle dans la formation de la scissure *c.s.'* (voir, p. 230).

b) *Rhinale postérieure*

La rhinale postérieure des Camélinés, toujours profonde, est généralement très instable.

Variabilité morphologique

L'analyse de la variabilité morphologique du sillon permet de définir quatre dispositions diversement représentées dans les deux genres (fig. 1).

Lama. Disposition 1 (50 % des cas observés). On distingue d'emblée un rameau postérieur ou aboral (*rh.p.p.*) et un rameau antérieur ou oral (*rh.p.a.*). Le rameau postérieur de la rhinale émerge du pôle aboral de l'hémisphère en se dirigeant très obliquement de bas en haut et d'arrière en avant pour rejoindre le rameau antérieur. Ce dernier, sensiblement

1. Nous avons observé cette disposition uniquement chez les Chameaux (10 %).
2. Selon Elliot-Smith (1902 *c*), cette portion de rhinale antérieure ne serait pas représentée chez les Chameaux.

horizontal, disparaît en avant dans la profondeur de la scissure néopalléale *c.s.'* pour se lier à la rhinale antérieure. Dans la majorité des cas observés, les deux rameaux forment entre eux un angle aigu mais qui, dans certains cas, peut être approximativement égal ou supérieur à 90°. Au sommet de cet angle naît une petite incisure transverse que nous appellerons rameau supérieur de la rhinale postérieure (*rh.p.s.*).

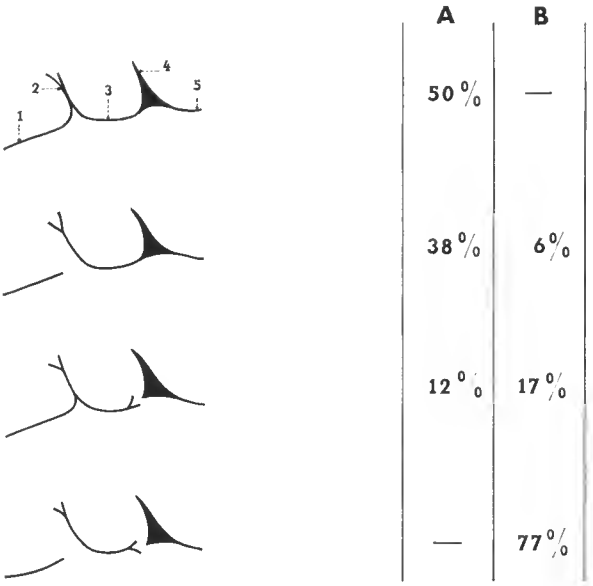

Fig. 1. — Les différents arrangements de la rhinale postérieure et leur répartition chez les Tylopodes actuels. A, Lamas ; B, Chameaux.
1, rameau aboral de la rhinale postérieure ; 2, rameau supérieur de la rhinale postérieure ; 3, rameau oral de la rhinale postérieure ; 4, complexe sylvien ; 5, rhinale antérieure.

Disposition 2 (38 % des cas observés) [1]. Le rameau postérieur est séparé du rameau antérieur par un pli de passage très important ménageant ainsi une large zone de passage entre le néopallium et le paléocortex. Le rameau oral (*rh.p.a.*), lié à la rhinale antérieure, prend une direction légèrement oblique de haut en bas et d'arrière en avant. En outre, le rameau supérieur qui le prolonge est, dans ce cas, fréquemment lié au sillon néopalléal $ob._1$ sus-jacent.

Disposition 3 (12 % des cas observés) [2]. Le rameau oral (*rh.p.a.*), lié au rameau postérieur (*rh.p.p.*), n'atteint plus la rhinale antérieure. Il existe, de ce fait, un pli de passage important entre la scissure et l'extrémité antérieure *rh.p.a.*, de sorte que le lobe piriforme communique largement avec le néopallium sus-jacent. La scissure rhinale chez les Lamas est donc interrompue dans 50 % des cas observés.

1. Cette disposition rare a été observée chez le petit Procyonidé *Cercoleptes* (R. Anthony et Botar, 1933).
2. On trouverait cet arrangement chez le Tapir (Elliot-Smith, 1902 *c*). Selon Friant (1954 *a*), il serait caractéristique de tous les Périssodactyles.

Camelus. On ne retrouve pas la disposition 1.

La disposition 2 n'a été observée que deux fois sur 35 hémisphères examinés (6 %).

La disposition 3 est peu fréquente (17 %).

Il existe un arrangement nouveau bien représenté : la disposition 4 (77 %). Le rameau oral (*rh.p.a.*) est séparé à la fois du rameau postérieur et de la rhinale antérieure. Les plis de passage existant entre *rh.p.p.* et *rh.p.a.*, d'une part, et entre *rh.p.a.* et *rh.a.*, d'autre part, sont importants. Le lobe piriforme communique donc largement avec le néopallium. En outre, le rameau antérieur et le rameau supérieur en continuité forment fréquemment un ensemble plus ou moins linéaire fortement oblique de haut en bas et d'arrière en avant [1]. (L'ensemble *rh.p.a.* — *rh.p.s.* est lié au sillon néopalléal $ob._1$ dans 17 % des cas observés.)

Chez les Chameaux, la scissure rhinale demeure donc constamment interrompue.

En résumé, les divers dispositifs de la scissure rhinale se présentent comme suit :

	Lamas	Chameaux
Disposition 1	50 %	—
Disposition 2	38 %	6 %
Disposition 3	12 %	17 %
Disposition 4	—	77 %
Dissociation des rhinales antérieure et postérieure	12 %	94 %
Rupture de la scissure rhinale	50 %	100 %

La disposition 1 et la disposition 4 semblent caractériser respectivement le genre *Lama* et le genre *Camelus*. En outre, la rupture de la scissure rhinale est totale chez les Chameaux et partielle chez les Lamas (50 %).

Chez certains Marsupiaux tels que *Notoryctes*, chez de nombreux Insectivores et Chiroptères et chez l'Édenté *Clamydophorus*, la rhinale ou certaines portions de cette scissure, n'apparaissent jamais au cours de l'ontogenèse (Elliot-Smith, 1902 *b*). Par contre, sur les cerveaux à forte flexion télencéphalique (Primates, Delphinidés), certaines parties de la scissure rhinale s'effacent progressivement au cours de l'ontogenèse (à partir du 5e mois de la vie fœtale chez l'Homme, R. Anthony, 1928). L'oblitération secondaire de la rhinale existe également sur les cerveaux à faible flexion téleneéphalique (certains Rongeurs et Chiroptères — *Pteropus* —: Elliot-Smith, 1902 *b*). De ce fait, on peut se demander si, chez les Camélinés, les dispositions 2, 3, 4, apparaissent d'emblée sans être représentées préalablement par la disposition 1 ou s'il existe une filiation ou des intermédiaires morphologiques entre la disposition 1 et les dispositions 2, 3 et 4. En d'autres termes, l'existence des plis de passage entre le lobe piriforme et le néopallium correspondent-ils à un arrangement primaire, ou à une transformation secondaire résultant d'une oblitération des portions rhiniques correspondantes, au cours de l'ontogenèse ? En considérant cette dernière hypothèse, on pourrait admettre que le cerveau de tous les Tylopodes actuels présenteraient la disposition 1 durant une certaine phase de l'évolution ontogénétique. Elle disparaîtrait rapidement chez les Chameaux, se maintiendrait chez certains Lamas ou donnerait dans 50 % des cas la disposition 2 et 3. Chez les Chameaux, ces derniers arrangements dériveraient également de la disposition 1, quant à la disposition 4, elle pourrait découler des arrangements 2 et 3 ou dériver directement de la disposition 1.

1. Une telle disposition n'a été reconnue chez aucun Artiodactyle et Périssodactyle.

Ne disposant pas d'un matériel embryologique suffisamment important, nous ne pourrons opter pour l'une ou l'autre de ces hypothèses.

Profondeur de la rhinale postérieure

Contrairement à ce qu'affirme Elliot-Smith (1902 *c*), la rhinale postérieure est très profonde et plus particulièrement dans sa région aborale : *rh.p.p.* (Kurz, 1926 ; Friant et L'Hoest, 1944). R. Anthony et de Grzybowski (1930, 1931, 1934, 1936) ont montré, à la suite de recherches sur l'embryologie comparée du télencéphale des Mammifères que les portions de rhinale les plus précoces au cours de l'ontogenèse étaient toujours les plus profondes chez l'adulte. En conséquence, la rhinale postérieure des Tylopodes s'individualise probablement avant la rhinale antérieure (excepté sa portion orale toujours très profonde, qui vraisemblablement apparaît en même temps que la rhinale postérieure). Notons que cette disposition est également caractéristique du Cheval, de l'Hippopotame et des Proboscidiens (Friant, 1954), alors qu'en règle générale la rhinale antérieure apparaît toujours avant la rhinale postérieure. Notons enfin que, contrairement à ce qu'affirment certains auteurs, la rhinale ne forme jamais, comme chez la Girafe et le Cheval, un sillon d'opercularisation dont l'opercule viendrait recouvrir la face supérieure du lobe piriforme.

4) Flexion télencéphalique

La flexion télencéphalique consiste en une courbure de l'hémisphère cérébral à concavité dirigée vers la base et dont l'axe passerait à la réunion des rhinales antérieures et postérieures. Ce phénomène, qui apparaît précocement durant l'ontogenèse et plus ou moins rapidement selon les lignées au cours de la phylogenèse, est lié d'une façon générale au développement des hémisphères cérébraux [1].

La flexion télencéphalique conditionne la forme même du cerveau. Ainsi, lorsqu'elle est importante (Carnivores, Primates), celui-ci est fortement globuleux, inversement, lorsqu'elle est faible, l'hémisphère cérébral devient allongé et surbaissé [2] (Artiodactyles et Périssodactyles). Le degré de flexion télencéphalique est généralement considéré comme faisant partie des critères susceptibles de donner des informations sur le niveau évolutif de l'encéphale [3]. Or, il est possible d'évaluer quantitativement cette flexion en mesurant l'angle rhinique ou l'angle formé par la réunion des rhinales antérieure et postérieure. Sigogneau (1959) a toutefois souligné les difficultés rencontrées lorsque l'on veut mesurer celui-ci : « ses côtés ne sont pas droits », « les rhinales ne sont pas situées dans le même plan sagittal » et les rhinales antérieure et postérieure « ne se coupent pas vraiment en un angle mais se rejoignent souvent en un arc plus ou moins étiré ». Enfin, en ce qui concerne les Chameaux, nous nous sommes heurté à une difficulté supplémentaire. Rappelons, en effet, que la rhinale antérieure n'atteint pas la rhinale postérieure dans 75 % des cas observés. En outre, cette dernière est fracturée le plus souvent en deux tronçons. Nous insistons donc sur le fait que ces mesures sont grossières et approximatives. Dans ces conditions, nous avons

1. Selon J. Anthony (1961), la flexion télencéphalique se manifeste lorsque l'éventail néopalléal se déploie autour des noyaux gris centraux.

2. Chez les Artiodactyles et les Périssodactyles, la flexion télencéphalique est relativement accusée au début de l'ontogenèse et devient de moins en moins importante au cours du développement ultérieur.

3. Les Mammifères les plus anciennement connus présentent un angle rhinique sensiblement égal à 180°.

observé dans les deux genres que l'angle rhinique variait chez l'adulte entre 125° et 150° [1]. On peut donc considérer d'une manière très générale que la flexion télencéphalique est peu accusée chez les Tylopodes.

B) Néopallium

A travers les nombreux travaux portant sur la morphologie du télencéphale des Artiodactyles et des Périssodactyles, on note que le cerveau des Tylopodes est dans l'ensemble peu étudié. Les auteurs disposent d'un matériel limité (Kurz, 1926) ou de mauvaise qualité (Krueg, 1878 ; Holl, 1900) et il s'ensuit que l'examen de la gyrencéphalisation se révèle généralement hâtif ou incomplet. De ce fait, l'interprétation des homologies demeure incertaine.

Le télencéphale des Lamas n'a pratiquement jamais fait l'objet d'examen approfondi : Brandt (1845) fait une analyse très générale de l'encéphale et ne donne aucune interprétation de la gyrencéphalie. Owen (1868) le cite brièvement. Jakob et Onelli (1911) présentent dans leur ouvrage une série de photographies d'encéphales de différentes espèces de Lamas, mais ne fournissent aucune description et interprétation de l'hémisphère cérébral. Haller (1936) donne deux schémas d'un cerveau de Lama en vue latérale et dorsale, mais le texte relatif à ces représentations demeure succinct. En dernier lieu, Friant fera en 1939 une étude très rapide d'un cerveau d'*Auchenia*. Toutefois, après avoir longtemps recherché pourquoi ses conclusions différaient fondamentalement des nôtres, nous nous apercevrons, après avoir retrouvé la pièce décrite, que l'auteur avait été victime d'une erreur matérielle : le cerveau décrit comme appartenant à celui d'un Lama était en réalité celui d'un Cervidé.

Le télencéphale des Chameaux a été relativement plus étudié : Dareste (1855), Chudzinsky (1878), Krueg (1878), Elliot-Smith (1902 *c*, 1903), Lesbre et Forgeot (1904), Kurz (1926), Friant et L'Hœst (1944), Simon (1965). Néanmoins, en dehors de quelques sillons fondamentaux (*suprasylvia*, latéral, coronal) l'interprétation de l'appareil circonvolutionnaire est généralement très différente selon les auteurs et, en conséquence, particulièrement contradictoire.

Une révision complète de la morphologie télencéphalique des Tylopodes s'imposant, nous nous sommes proposés d'étudier plus précisément la topographie néopalléale des Lamas et de réexaminer la gyrencéphalisation des Chameaux à travers les diverses interprétations des auteurs confrontées à nos propres observations.

L'analyse de l'appareil circonvolutionnaire de tout gyrencéphale consiste, en premier lieu, à rechercher l'homologie des différents sillons qui le compose et, en second lieu, à définir leurs caractéristiques intrinsèques dans une perspective systématique.

Rechercher les homologies des *sulci* néopalléaux revient à comparer, en se soumettant à un certain nombre de critères, le plan gyrencéphalique de la forme considérée à celui d'un gyrencéphale primitif. Par ailleurs, définir les caractéristiques intrinsèques de chaque anfractuosité revient à comparer le sillon avec celui de formes voisines. Dès lors, il devient possible de définir les sillons fondamentaux (communs à tous gyrencéphales), de localiser les *sulci* communs à l'ensemble des Artiodactyles et des Périssodactyles, de décrire les sillons spécifiques du groupe, enfin de caractériser la fissuration néopalléale des Tylopodes dans son ensemble. Lorsqu'on examine un hémisphère cérébral de Lama et de Chameau, on est frappé par la grande similitude du modèle gyrencéphalique (Elliot-Smith, 1902 *c*). Il en résulte qu'il devient aisé de définir un schéma d'ensemble véritablement caractéristique de tous les Tylopodes actuels. L'élaboration de ce modèle de base s'effectuant à partir de l'examen des quatre-vingt-deux hémisphères observés, nous considérerons pour chaque sillon comme représentatifs de l'échantillon, le tracé, les relations, la situation topographique les plus fréquemment rencontrés.

Après avoir recherché l'homologie et les caractéristiques intrinsèques de chaque anfractuosité, nous aborderons le problème de leur fluctuation. Nous constaterons que cette dernière est

1. La rhinale postérieure, au moins dans sa portion orale (*rh.p.a*), est peu inclinée par rapport à la base de l'encéphale. Au contraire, la rhinale antérieure est fortement oblique par rapport à ce plan. En outre, nous avons observé que l'ouverture de l'angle rhinique au cours de l'ontogenèse s'opérait surtout à partir de la rhinale antérieure.

peu importante et représente le plus souvent des variations de détails n'affectant que sensiblement le dispositif de base. Toutefois, et nous le signalerons lors de la description du schéma d'ensemble, il existe certains sillons et certains arrangements caractéristiques du genre *Lama* et du genre *Camelus*.

La topographie palléale d'un gyrencéphale primitif et d'un Ongulé Artiodactyle et Périssodactyle étant brièvement examinée, nous passerons en revue les différents critères d'homologie susceptibles d'être utilisés au cours de ce travail. Puis, nous décrirons le schéma général de l'appareil circonvolutionnaire des Tylopodes actuels en donnant pour chacune des anfractuosités néopalléales une nomenclature symbolique afin de ne point préjuger de leur signification. Enfin, nous rechercherons les homologies des différents *sulci*, les limites de leurs variations, et leurs caractéristiques intrinsèques.

1) Système fissural d'un gyrencéphale primitif (*Canis*) (fig. 2)

Si l'on considère la face externe d'un tel hémisphère, on note d'abord la scissure rhinale marquant la limite du néopallium et du rhinencéphale. Le néocortex situé au-dessus de la scissure présente une suite de circonvolutions arquées, s'étendant d'avant en arrière en s'emboîtant les unes dans les autres. Ces circonvolutions sont limitées par des sillons bien marqués, axés sur une petite incisure (*pseudosylvia*) située au sommet de l'angle des rhinales. Ainsi distingue-t-on successivement d'avant en arrière trois sillons fondamentaux : l'*ectosylvia* [1], la *suprasylvia* toujours en regard, au moins dans sa portion moyenne, avec le bord supérieur des noyaux gris centraux, et le latéral prolongé à l'avant par le coronal. Ces anfractuosités délimitent respectivement les quatre circonvolutions arquées de Leuret (*gyrus* I, II, III, IV) [2]. Le *gyrus* IV est limité sur la face médiale par un long sillon appelé splénial (Krueg, 1878) composé d'au moins deux éléments : la calcarine et l'intercalaire. La *presylvia* représente le quatrième sillon primordial de la face externe de l'hémisphère cérébral. Il limite en arrière l'aire préfrontale et établit des rapports précis avec le bord antérieur du claustrum. Citons enfin le sillon crucial qui encoche le bord médio-dorsal de l'hémisphère cérébral, déterminant dans la zone dorso-frontale le *gyrus* sigmoïde. R. Anthony et de Santa Maria ont distingué à l'intérieur de ces circonvolutions deux secteurs néopalléaux fondamentalement différents : le territoire central et le territoire périphérique. Le premier, limité par la *suprasylvia*, la *presylvia* et la scissure rhinale, comprend le *gyrus* I et II, et le *gyrus reuniens* [3]. Il demeure, en outre, en rapport étroit avec les noyaux gris centraux. Le second entoure le précédent et comprend tout le reste de l'hémisphère. Par ailleurs, « le territoire central offre un rythme de croissance extrêmement faible par rapport au territoire périphérique et se laisse peu à peu déborder, puis recouvrir par lui » (J. Anthony, 1961). Ainsi s'établit le phénomène d'opercularisation du territoire central qui se manifeste en surface par l'apparition d'un sillon nouveau de morphologie extrêmement variable : le complexe sylvien.

1. Selon Krueg, Elliot-Smith, l'*ectosylvia* ne serait pas un sillon fondamental (voir p. 223).
2. Ou *gyrus arcuatus* n°s 1, 2, 3, 4.
3. Le *gyrus reuniens* forme un pli de passage qui fait communiquer, dans la région antérieure, le *gyrus arcuatus* n° 1 avec le *gyrus arcuatus* n° 2, mais également le territoire central avec le territoire périphérique.

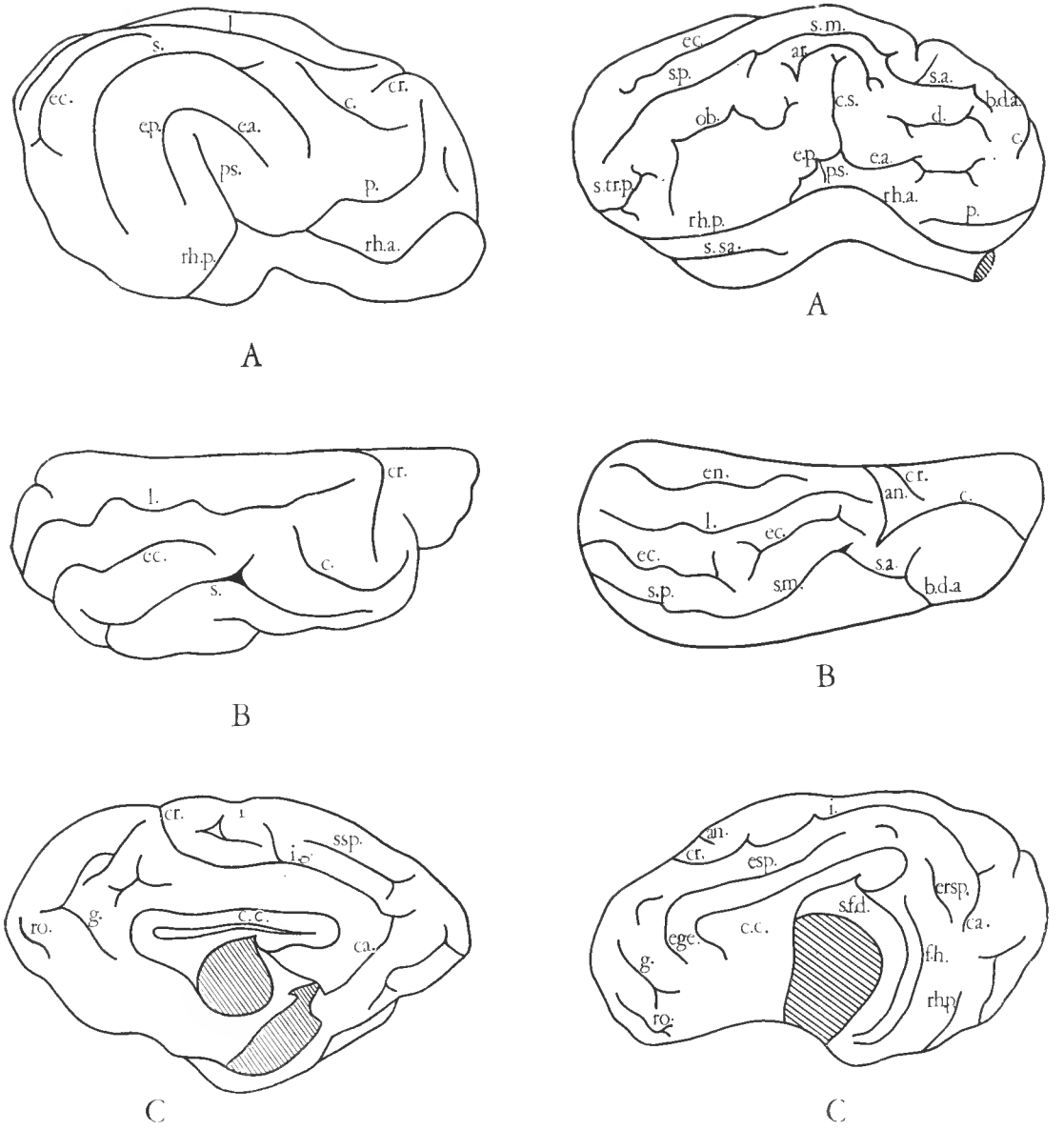

Fig. 2. — Schéma de la fissuration corticale. A gauche, type primitif chez *Canis* ; à droite, chez les Artiodactyles et les Périssodactyles. Hémisphère cérébral droit, face latérale (A), face dorsale (B), face médiale (C).

an., ansate ; *ar.*, sillon arqué ; *b.d.a.*, branche descendante antérieure (*suprasylvia* antérieure) ; *c.*, coronal ; *ca.*, calcarine ; *c.c.*, corps calleux ; *cr.*, crucial ; *c.s.*, complexe sylvien de type Artio- ou Périssodactyle ; *d.*, diagonal ; *e.a.*, *ectosylvia* antérieure ; *ec.*, ectolatéral ; *ege.*, entogénual ; *en.*, entolatéral ; *e.p.*, *ectosylvia* postérieure ; *ersp.*, entorétrosplénial ; *esp.*, entosplénial ; *f.h.*, fissure hippocampique ; *g.*, génual ; *i.*, intercalaire ; *l.*, latéral ; *ob.*, oblique ; *p.*, *presylvia* ; *ps.*, *pseudosylvia* ; *rh.a.*, rhinale antérieure ; *rh.p.*, rhinale postérieure ; *ro.*, *rostralis* ; *s.*, *suprasylvia* ; *s.a.*, *suprasylvia* antérieure ; *s.f.d.*, *sulcus fimbrio-dentatus* ; *s.m.*, *suprasylvia* moyenne ; *sp.*, *suprasylvia* postérieure ; *s.sa.*, *sulcus sagittalis* ; *s.tr.p.*, sillon triradié postérieur ; *ssp.*, suprasplénial.

2) Topographie palléale des Artiodactyles et des Périssodactyles (fig. 2)

La topographie générale du néocortex d'un Artiodactyle et d'un Périssodactyle [1] présente, par rapport au schéma précédent, un certain nombre de particularités et complications intéressantes :

L'ouverture importante de l'angle rhinique (flexion télencéphalique faible) entraîne l'allongement, le surbaissement de l'hémisphère cérébral, et modifie fortement la morphologie des sillons qui deviennent sensiblement rectilignes.

Le sillon crucial toujours court, engendre une « bosse cruciale » [2] faiblement développée.

L'operculisation porte essentiellement sur le *gyrus* I (différence avec certains Carnassiers : Otariidés, Phocidés). Presque totale chez les Tragulidés (Sigogneau, 1959), Cœnothéridés (Piveteau, 1961), elle demeure souvent incomplète chez la plupart des autres Artiodactyles et Périssodactyles et absente chez le Bœuf (R. Anthony et de Grzybowski, 1934 *a*). Cette operculisation présente d'autre part quelque particularité : « l'*insula*, au lieu d'être débordée obliquement par l'avant et par l'arrière comme chez les Carnassiers, s'enfonce sous deux volets operculisateurs descendant comme deux rideaux verticaux de part et d'autre de la *pseudosylvia* » (J. Anthony, 1961).

Il existe par ailleurs des sillons secondaires typiques : diagonal, rameau descendant de la *suprasylvia*, sillon arqué, sillon triradié postérieur, et probablement l'oblique.

Notons enfin la réduction ou l'absence de la *pseudosylvia*.

3) Critères d'homologie

Nous admettrons le principe selon lequel l'homologation entre sillons est possible, en disant que « tout cerveau mammalien subit au moins dans le début de son développement les mêmes forces ou mécanomorphose, lesquelles viennent déterminer les mêmes sillons » (J. Anthony).

Nous examinerons maintenant, et en les discutant, les différents critères susceptibles d'être utilisés dans la recherche de ces homologies.

a) *Critère topographique*

Lorsque deux sillons ont une position ou une localisation topographique comparables, ils peuvent être considérés comme homologues. Ce critère, couramment employé par les auteurs, doit toutefois être utilisé avec prudence et jamais isolément, sinon il peut conduire à l'analogie.

Chez les Carnivores, les Ongulés Artiodactyles et Périssodactyles, et les Primates, existe à la surface de l'hémisphère cérébral (zone fronto-dorsale) un sillon ayant sensiblement la même disposition générale. Il est appelé respectivement crucial, vertical, central. La situation topographique étant comparable, on a longtemps considéré ces sillons comme homologues. Or, l'histologie a révélé qu'il n'en était rien : le crucial forme approximativement la limite antérieure des cellules pyramidales géantes (J. Anthony, 1961) ; le central

1. Une diagnose différentielle est difficile à établir entre un cerveau d'Artiodactyle et de Périssodactyle. On cite toutefois les rapports du sillon coronal avec les sillons avoisinants. Chez les premiers il prolonge la *suprasylvia*, chez les seconds il se place à la suite du latéral. Il existe néanmoins deux exceptions majeures parmi les Artiodactyles actuels : chez les Giraffidés et les Camélidés, le latéral se trouve dans le prolongement du coronal.

2. Terme introduit par J. Anthony (1955) pour désigner, en particulier chez les Carnivores, le pli en forme de bosse « axé sur le sillon crucial et bordé par le sillon coronal puis par la *suprasylvia*, quand il prend un grand volume ».

représente la limite postérieure du champ moteur (J. Anthony, 1961) ; le vertical ou l'ansate n'a pas de relation précise avec cette aire histophysiologique (R. Anthony et de Grzybowski, 1931).

De même, on a longtemps confondu la *pseudosylvia* avec le complexe sylvien pour la raison essentielle qu'ils présentaient la même situation à la surface de l'hémisphère cérébral. L'étude comparée des phénomènes d'opercularisation du territoire central a montré qu'en réalité ces deux anfractuosités n'étaient pas homologues, mais analogues.

Ce critère peut être toutefois employé pour déterminer des sillons placés entre deux anfractuosités fondamentales préalablement homologuées ; par exemple, l'ectolatéral est toujours compris entre la *suprasylvia* et le latéral.

b) *Critère de relation morphologique*

Deux sillons ayant les mêmes relations morphologiques peuvent être considérés dans certains cas comme homologues : l'ansate est généralement lié au coronal ; par contre, le crucial est en principe toujours séparé de ce sillon (Ariens-Kappers, 1913 *b*) ; le coronal est en relation de continuité ou de contiguïté soit avec la *suprasylvia* chez la plupart des Artiodactyles, soit avec le latéral chez les Périssodactyles et les Carnivores, mais n'est jamais en rapport avec l'entolatéral.

Cette méthode est généralement associée à une étude « statistique » préalable. En effet, un sillon, même primaire, n'étant jamais parfaitement stable, peut se scinder en plusieurs parties ou se lier à d'autres sillons. L'étude d'un *sulcus* effectuée sur un grand nombre d'hémisphères cérébraux permet alors d'établir si telle portion de sillon fait partie intégrante de telle anfractuosité plus importante, ou si ce sillon indépendant s'est lié secondairement au *sulcus* voisin.

c) *Critère de relation anatomique*

Deux sillons ayant les mêmes relations anatomiques avec les structures sous-jacentes peuvent être considérés comme homologues : la *suprasylvia* se trouve toujours en regard, au moins dans sa partie moyenne, avec les noyaux gris centraux (R. Anthony, 1928) ; la *presylvia* entretient des rapports précis avec l'extrémité du claustrum (R. Anthony, 1928).

Notons que le degré de profondeur d'un sillon peut donner de bonnes indications dans la recherche des homologies : ce moyen permet par exemple de distinguer le latéral de l'ectolatéral ou de l'entolatéral.

d) *Critère de relation histologique*

Lorsque les forces relatives aux facteurs intrinsèques se manifestent au cours de l'ontogenèse (forces qui « relèvent de l'inégalité du taux d'accroissement des divers territoires néopalléaux et de l'antagonisme qui en découle » J. Antony, 1961), nous savons que les sillons résultant de ces poussées se placent préférentiellement à « la limite commune de deux champs histophysiologiques différents, à condition que cette limite corresponde à un changement de densité corticale assez abrupt. » (J. Anthony, 1955). En conséquence, lorsque deux sillons présentent les mêmes relations histologiques avec les aires qui les bordent, on peut les considérer comme homologues : la *presylvia* forme la limite postérieure de la région préfrontale de l'hémisphère, aires 9, 10, 11, 12 de Brodmann, (J. Anthony, 1961) ;

le crucial constitue approximativement le bord antérieur de l'aire 4 de BRODMANN ou aire de la motricité volontaire caractérisée en principe par l'existence de cellules géantes pyramidales (cellules de Betz) au niveau de la cinquième couche [1] (J. ANTHONY, 1961) ; le *sulcus lunatus* est homologue au sillon post-latéral des non-Primates, car ils se situent à la limite externe de l'*area striata* ou aire visuelle (champ 17 de BRODMANN (J. ANTHONY, 1961).

Cette méthode extrêmement précise est semble-t-il d'un emploi relativement limité. En effet, les recherches de BRODMANN, VOGT, etc., ont montré que des sillons non homologues ne bordent pas obligatoirement des champs architectoniques différents, et que dans un même groupe, des aires histologiques comparables peuvent se comporter de manière très diverse vis-à-vis d'un même sillon. Ces observations sont valables pour certains *sulci* primaires, mais surtout pour les sillons secondaires ou de complications. ELLIOT-SMITH (1902 *b*), ARIENS-KAPPERS (1913 *a*, *b*) pensent que les sillons fondamentaux (fissure hippocampique, rhinale, *presylvia*, *suprasylvia*, calcarine) limitent à l'origine des territoires à fonctions différentes mais que cette disposition primitive s'efface à la suite de complications corticales dues au développement des zones associatives. « Ainsi, un sillon qui limite un certain champ fonctionnel dans un cerveau d'un certain animal peut être strictement homologue à un *sulcus* dans un animal où il ne borde pas ce territoire. » (ARIENS-KAPPERS, 1913 *a*).

e) *Critère ontogénétique*

Les sillons apparaissent en général dans un ordre et situation déterminés (rhinale, *suprasylvia*, *ectosylvia*, coronal, *presylvia*, latéral) ; aussi est-il possible de les reconnaître lors de leur formation.

Cette méthode donne généralement d'excellents résultats. R. ANTHONY et DE GRZYBOWSKI précisent à ce propos que « la seule façon de reconnaître, dans un néopallium aussi compliqué et aussi variable que celui des Ongulés, les sillons fondamentaux est de s'adresser à l'embryologie ». En fait, il est toujours difficile de se procurer une série fœtale complète. En ce qui nous concerne, nous ne disposions que de cerveaux appartenant à des fœtus presque à terme dont l'appareil circonvolutionnaire était, à quelques détails près, comparable à celui du cerveau adulte. Mise à part la formation du complexe sylvien, nous n'avons malheureusement pas eu la possibilité d'utiliser cet excellent critère.

f) *Critère des intermédiaires morphologiques*

L'observation des différents stades que peut présenter le tracé d'un sillon dans une série morphologique convenablement choisie permet généralement de saisir l'homologie et la signification de ce sillon.

Pour expliquer le sillon *rectus* des singes supérieurs, il est nécessaire d'observer des formes plus primitives. En effet, chez les singes inférieurs, les sillons *rectus* et *arcuatus* forment une seule et même anfractuosité (*Alouatta ursina*). Lorsqu'on passe aux formes plus évoluées, on voit ce sillon se scinder en deux tronçons (*Lagothrix*), puis s'individualiser un *sulcus rectus* et un *sulcus arcuatus* (*Ateles ater*). En conséquence, ces deux sillons sont homologues au sillon unique des singes inférieurs (J. ANTHONY, 1947).

1. Voir p. 250.

Cet exemple tiré de l'anatomie comparée et d'autres observations relatives à la paléoneurologie infirment la règle de KRUEG (1878) énonçant « qu'un sillon donné ne se scinde jamais secondairement et que, lorsqu'on le trouve sectionné chez certaines formes, cela signifie qu'en réalité son origine est double, tandis que la fusion de ses éléments en un seul est secondaire ».

g) *Critère phylétique*

Lorsque deux sillons apparaissent dans deux lignées différentes selon les mêmes modalités, on peut considérer ces *sulci* comme homologues. Ce moyen d'investigation complète et corrige éventuellement les résultats acquis par les méthodes de morphologie comparée.

h) *Conclusions*

Il est évident que la valeur d'une homologie sera d'autant plus grande qu'elle aura été déterminée par un plus grand nombre de critères. A ce propos, ELLIOT-SMITH écrivait (1902 *b*) « la *suprasylvia*, l'orbital, le coronal des Ongulés sont bien les homologues de ceux des Carnivores, puisque dans les deux cas ce sont les sillons les plus constants, leur situation est équivalente, leur mode de développement et d'apparition sont comparables ». Ces critères seront efficacement employés dans la mesure où l'on aura fait préalablement une étude « statistique » sur l'ensemble des sillons constituant l'appareil circonvolutionnaire de l'hémisphère cérébral considéré.

4) CHOIX DE LA NOMENCLATURE

La littérature relative à l'étude de la gyrencéphalie abonde en nomenclatures diverses et souvent contradictoires. Ainsi trouve-t-on différents noms pour désigner le même *sulcus* (latéral = médilatéral, intermédiaire, ectomarginal) et inversement le même nom pour des *sulci* non homologues (crucial).

A défaut d'une nomenclature internationale qui tiendrait compte, comme le souhaitait T. EDINGER (1948), des résultats acquis par la paléoneurologie, nous adopterons le plus généralement la nomenclature de G. ELLIOT-SMITH (1902), et de R. ANTHONY et J. DE GRZYBOWSKI (1930). Par ailleurs, nous donnerons p. 287 une liste des synonymies des termes employés pour désigner les sillons du néopallium chez les Artiodactyles et les Périssodactyles.

5) SCHÉMA GÉNÉRAL OU SYNTHÉTIQUE DE L'APPAREIL CIRCONVOLUTIONNAIRE DES TYLOPODES ACTUELS

Pour la commodité de la description nous considérerons l'hémisphère cérébral en vue latérale, frontale, ventrale, dorsale, médiale, et désignerons d'abord les sillons par des lettres ; nous essaierons ensuite (voir p. 222) de les identifier.

a) *Vue latérale* (fig. 3 A)

Sillon *c.s.'*

Ce sillon correspond à une incisure courte et très profonde, généralement oblique de bas en haut et d'arrière en avant, et semblant prolonger la rhinale antérieure. Elle forme

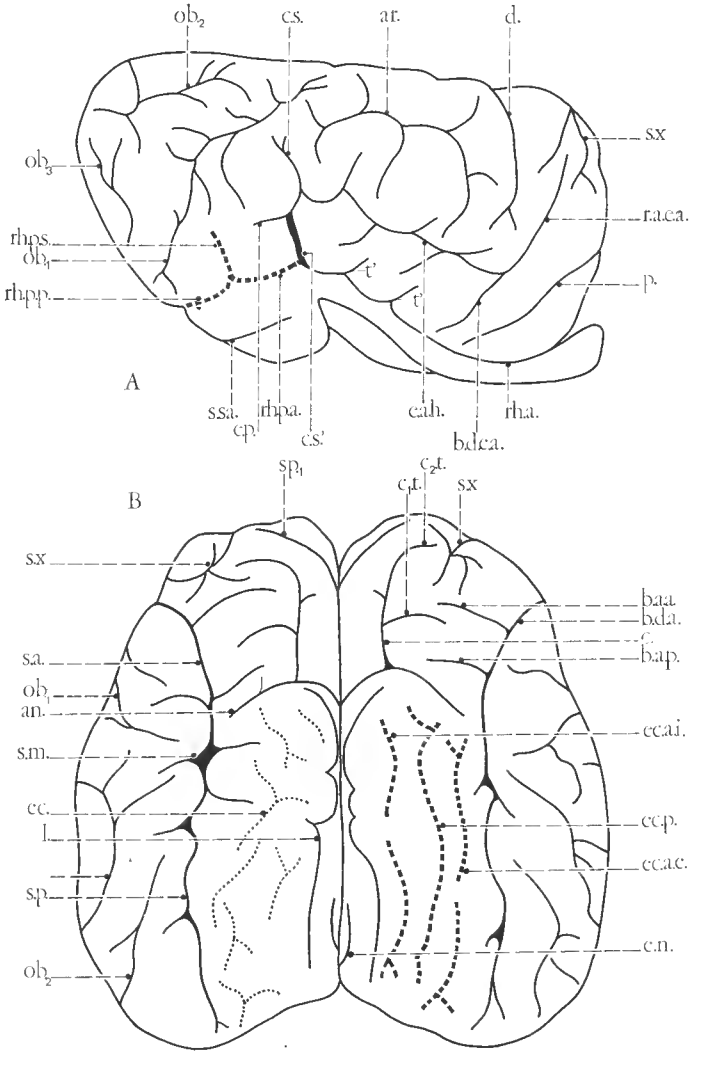

Fig. 3. — Schéma synthétique de la fissuration corticale chez les Tylopodes actuels. Les sillons représentés en trait plein sont communs aux Chameaux et aux Lamas. Les sillons figurés en tiretés épais sont propres aux Lamas. Les sillons représentés en tiretés légers sont caractéristiques des Chameaux. A, vue latérale de l'hémisphère cérébral droit. B, vue dorsale des hémisphères cérébraux. Les différents sillons néocorticaux sont désignés à l'aide de la nomenclature symbolique (voir p. 217 et tabl. I).

rh.a., rhinale antérieure ; *rh.p.a.*, rameau oral de la rhinale postérieure ; *rh.p.p.*, rameau aboral de la rhinale postérieure ; *rh.p.s.*, rameau supérieur de la rhinale postérieure.

avec celle-ci un angle supérieur de 90°. Sa portion terminale disparaît sous un opercule de la lèvre supérieure du sillon *e*. Notons enfin que le sillon *c.s.'* est situé au-dessus de la *vallecula sylvii*.

Sillon *e*.

Nous distinguerons dans le sillon *e*. trois parties :

e.p. représente la partie du sillon située postérieurement à *c.s.'* Il est court, parfois parallèle, mais le plus souvent oblique de bas en haut et d'arrière en avant.

e.a.h., situé en avant de *c.s.'* prolonge *e.p.* en gardant généralement la même obliquité dans sa portion la plus postérieure, sa partie moyenne prenant une direction sensiblement parallèle à la limite paléocorticale antérieure. Sa lèvre inférieure est incisée par de petites anfractuosités transverses. Par ailleurs, de profondes encoches découpent de façon sensiblement perpendiculaire sa lèvre supérieure. Leur nombre, leur longueur sont relativement variables. En outre, elles peuvent se compliquer en se ramifiant dans leur partie supérieure. L'incisure en général la plus développée est placée au-dessus de *c.s.'* (nous l'appellerons *c.s.*).

r.a.e.a. constitue la portion orale du sillon *e*. Rompant avec la direction précédente en formant un angle d'environ 110° avec *e.a.h.*, elle se dirige obliquement de bas en haut et d'arrière en avant vers le « pôle frontal », établissant en général des relations de contiguïté avec le sillon *x*.

Sillon *p*.

Émergeant non loin de la rhinale antérieure et parallèle au moins dans sa portion postéro-inférieure à *r.a.e.a.*, le sillon *p*. prend une direction oblique de bas en haut et d'arrière en avant. Sur cette face, il reste toujours proche de la scissure rhinale, délimitant avec celle-ci une zone triangulaire relativement peu développée.

Sillon *x*

La portion inférieure de ce sillon (appartenant à la face dorsale antérieure) apparaît nettement sur la face latérale antérieure.

Sillon *d*.

Oblique de haut en bas et d'arrière en avant, il se trouve généralement dans le prolongement externe de la branche antérieure descendante du sillon *s*.

Sillon *ar*.

Placé approximativement au-dessus de *e.a.h.*, il présente une morphologie extrêmement variable et, en conséquence, difficile à définir. Son tronc principal forme un sillon grossièrement arqué, dont la concavité regarde vers la base de l'hémisphère. Viennent se greffer sur celui-ci de nombreux rameaux d'orientation et de longueur variable.

Sillon $ob._1$

Ce sillon traverse en diagonale la zone latérale postérieure de bas en haut et d'arrière en avant et atteint la face dorsale sensiblement au milieu de l'hémisphère. Rarement lié au sillon *s*., il peut se rompre en deux parties sensiblement égales. Il possède, par ailleurs, de nombreuses ramifications latérales.

Sillon $ob._2$

Parallèle et postérieur au sillon précédent, il semble représenter le prolongement latéral du sillon *s*. postérieur. Toutefois, il est rarement lié à celui-ci. Moins important que le sillon $ob._1$, ses ramifications latérales sont également moins nombreuses.

Sillon $ob._3$

Ce sillon, grossièrement étoilé, est situé approximativement à la base du « pôle aboral » du néopallium.

b) *Vue frontale* (fig. 4 A)

Sillon *x*

Ses branches antérieures apparaissent dorsalement.

Sillon $sp._1$ et $sp._2$

Émergeant de la scissure interhémisphérique dans la région fronto-dorsale, le sillon $sp._2$, qui correspond au prolongement externe du sillon médial *sp.*, chemine à faible distance du bord interne de la face frontale. S'écartant de celui-ci dans sa portion moyenne, il s'en rapproche le plus souvent dans sa partie terminale pour rejoindre parfois la face interne de l'hémisphère. A mi-parcours, se détache de $sp._2$, sensiblement à angle droit, la branche $sp._1$.

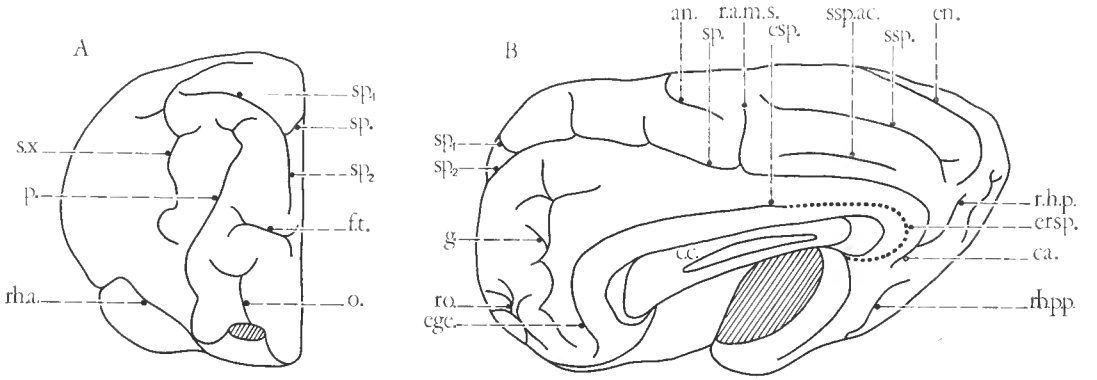

Fig. 4. — Schéma synthétique de la fissuration corticale chez les Tylopodes actuels. Les sillons représentés en trait plein sont communs aux Chameaux et aux Lamas. Les sillons figurés en tiretés épais sont caractéristiques des Lamas. Hémisphère cérébral droit : A, vue antérieure ; B, vue mésiale. Les différents sillons néocorticaux sont désignés à l'aide de la nomenclature symbolique (voir p. 217 et tabl. I). *rh.a.*, rhinale antérieure ; *rh.p.a.* ; rameau oral de la rhinale postérieure ; *rh.p.p.*, rameau aboral de la rhinale postérieure ; *rh.p.s.*, rameau supérieur de la rhinale postérieure.

Sillon *p.*

Passant sur la face frontale de l'hémisphère cérébral, le sillon *p.* se dirige en dedans, traverse la zone centrale du « pôle frontal » en diagonale et tout en remontant, atteint la zone médio-frontale, où il établit des relations de contiguïté avec les branches $sp._1$ et $sp._2$.

Sillon *f.t.*

C'est un petit sillon très constant situé à mi-hauteur de la face frontale et perpendiculaire au bord médial de l'hémisphère.

Sillon *o.*

Ce sillon, court, lié à la rhinale antérieure et parallèle au bord médial de l'hémisphère, demeure recouvert par le bulbe olfactif.

c) *Vue ventrale* (pl. 1)

Sillon *g.r.*

Ce sillon (lié généralement à la rhinale) chemine sur le bord médial de l'hémisphère et émerge sur la face ventrale en incisant profondément le *gyrus rectus*.

d) *Vue dorsale* (fig. 3 B)

Sillon *an.*

Issu de la face médiale de l'hémisphère, il émerge dans le premier tiers antérieur et perpendiculairement à la scissure interhémisphérique.

Sillon *c.*

Se branchant à angle droit sur le sillon *an.*, il s'écarte notablement de l'axe sagittal au fur et à mesure qu'il progresse vers le « pôle frontal », de sorte que son extrémité antérieure prend une direction sensiblement perpendiculaire à la scissure interhémisphérique ($c_2.t.$). En outre, à mi-parcours, vient s'y greffer latéralement et du côté externe un rameau perpendiculaire très constant $c_1.t.$

Sillon *x*

Il occupe le pôle antérieur et externe de la face dorsale. Ce sillon, de morphologie extrêmement variable, envoie des ramifications sur la face frontale et latérale antérieure. Il s'interpose d'une manière générale entre $c_2.t.$ et $c_1.t.$ Ses rameaux latéraux entretiennent parfois des relations de continuité avec l'extrémité orale de *r.a.e.a.*, de sorte que le sillon *e.* semble se prolonger sur la face dorsale de l'hémisphère.

Sillon *s.*

Cette profonde anfractuosité, placée à faible distance de la scissure interhémisphérique, demeure pendant une partie de son trajet sensiblement parallèle au bord médial de l'hémisphère (*s.p.*). Il tend toutefois à converger vers la scissure interhémisphérique dans sa portion moyenne (*s.m.*) et à s'en éloigner au niveau des sillons *an.* et *c.* (*s.a.*). L'extrémité antérieure de ce *sulcus* est assez complexe : le sillon *an.* franchi, *s.a.* se divise en deux branches : la branche médiale (*b.p.a.*), venant s'intercaler entre $c_1.t.$ et *an.*, et une branche descendante (*b.a.d.*), où vient se greffer éventuellement la branche (*b.a.a.*). Par ailleurs, la branche descendante est généralement liée au sillon *d.* Notons enfin que le sillon *s.* présente sur son parcours des petits rameaux latéraux tant sur le côté externe que sur le côté interne.

Sillon *l.*

C'est un sillon profond et linéaire, pratiquement dépouvu de ramifications importantes, parallèle et extrêmement proche de la scissure interhémisphérique.

Sillon *ec.*

Dans le *gyrus* compris entre le sillon *s.* et le sillon *l.*, existe un ensemble d'anfractuosités variables selon les genres considérés.

Sillon *en.*

C'est un sillon très court et superficiel qui se développe dans la région postérieure de l'hémisphère. On peut considérer qu'il se trouve à la limite de la face dorsale et la face

médiale, mais, en fait, il présente une nette tendance à se placer sur la face interne de l'hémisphère (au moins pour sa portion postérieure).

e) *Vue médiale* (fig. 4 B) [1]

Sillon *an.*

En vue médiale apparaît sa portion interne, courte et profonde.

Sillon *en.*

Sur cette face s'observe généralement la partie postérieure du sillon *en.*

Sillon *sp.*

Le sillon *sp.* représente le plus important sillon de la face médiale. Il forme une anfractuosité longue et profonde, qui s'écarte progressivement d'arrière en avant du corps calleux pour atteindre finalement la face frontale de l'hémisphère ($sp._1$-$sp._2$). Il se poursuit postérieurement par le sillon *ca.* sur lequel vient se brancher le rameau *r.h.p.* Enfin, à l'arrière de l'incisure médiale du sillon *an.*, se place souvent la branche verticale *b.v.sp.*

Sillons *ssp.* — *ersp.* — *esp.* — *ssp.ac.*

Ces sillons sont sensiblement parallèles au sillon *sp.* Le sillon *ssp.* est le plus profond des trois ; *ssp.ac.* demeure inconstant. Par ailleurs, les portions moyenne et postérieure de *esp.* sont variables suivant les genres. Enfin, *ersp.* est uniquement présent chez les Lamas.

Sillons *ro.* — *g.* —*egl.*

Entre le bord médio-frontal de l'hémisphère et le genou du corps calleux se trouvent placés successivement d'avant en arrière les sillons *ro.*, *g.* et *egl.* Leur morphologie demeure excessivement variable.

6) Interprétation de la fissuration néocorticale (fig. 3, 4 ; pl. VI, VII ; tabl. 1)

Ectosylvia

(R. Anthony et de Grzybowski, 1930)

a) Problème de nomenclature

L'*ectosylvia* demeure probablement l'un des sillons les plus discutés dans la littérature.

L'ectosylvia chez les Carnivores (fig. 2)

Pour la plupart des auteurs, rappelons que l'*ectosylvia* représente chez les Carnivores le premier sillon néopalléal formant la limite supérieure du *gyrus arcuatus* n° 1 de Leuret, ou *gyrus* 1 du territoire central de R. Anthony et A. S. de Santa-Maria [2]. Par ailleurs, Turner, Holl, Elliot-Smith, R. Anthony, Friant ont montré que chez certaines formes

1. Quoique inaccessible sur le moulage endocrânien, l'examen de la face médiale de l'hémisphère cérébral nous a paru indispensable pour interpréter certains *sulci* de la face externe du cerveau et préciser certains points, d'ordre taxonomique.

2. Ou *gyrus* I.

(Ursidés, Mustélidés, ...) l'*ectosylvia* était à l'origine du processus « d'operculisation du territoire central » : au cours de l'ontogenèse, la lèvre supérieure du sillon se développe au point de venir operculiser le *gyrus* I, entraînant à la surface de l'hémisphère et au-dessus de la *pseudosylvia*, la formation d'un nouveau sillon, le complexe sylvien (scissure de Sylvius).

Toutefois, chez les Carnivores la valeur morphologique de cette anfractuosité est diversement interprétée. En effet, Krueg (1878) décrit seulement sa portion postérieure (*S. postica*). Elliot-Smith (1902 *b*) voit dans l'*ectosylvia* un sillon très instable et de faible importance, susceptible de partager secondairement et de façon variable le large *gyrus* primaire compris entre la *suprasylvia* et la rhinale. Mais, pour la plupart des auteurs (Holl ; R. Anthony ; Ariens-Kappers ; Friant ; J. Anthony), l'*ectosylvia* représente au contraire par sa stabilité morphologique et sa précocité ontogénétique, un sillon fondamental partageant le territoire central en deux *gyrus arcuatus* superposés.

L'ectosylvia chez les Artiodactyles et les Périssodactyles (fig. 5)

Existe-t-il chez ces Ongulés un sillon homologue à l'*ectosylvia* des Carnivores ? Ce problème est extrêmement controversé.

Tous les auteurs reconnaissent l'existence d'un sillon bien individualisé (sillon *e.*), intercalé entre la rhinale et la *suprasylvia*, divisant le *gyrus* néopalléal en deux champs d'inégale importance. En outre, ces auteurs admettent que ce sillon est susceptible d'operculiser le champ néopalléal sous-jacent, entraînant la formation d'une scissure perpendiculaire (*c.s.*). Néanmoins, le sillon *e.* est diversement interprété :

— Haller (1936) ne reconnaît pas chez les Artiodactyles et les Périssodactyles la présence d'un sillon homologue à l'*ectosylvia* des Carnivores et appelle le sillon *e* « sillon limitant supérieur de la circonvolution de l'insula » (fig. 5 A).

— Selon Holl (1900), Ariens-Kappers (1913 *a*, *b*), R. Anthony et de Grzybowski (1930), Friant (1939), J. Anthony (1961), Piveteau (1961 *c*), Dechaseaux (1961 *a*), l'*ectosylvia* nettement individualisée chez les Artiodactyles et les Périssodactyles est représentée par le sillon *e*.

Au cours de l'ontogenèse apparaît de bonne heure, à la face externe du néopallium, sensiblement au-dessus de la *vallecula sylvii*, une fosse sylvienne (R. Anthony et de Grzybowski, 1931) représentant l'ébauche de l'*ectosylvia* à partir de laquelle s'individualisera plus tard l'*ectosylvia* antérieure et postérieure. Selon les cas, le bord supérieur de certaines portions du sillon se développe, tendant à recouvrir la circonvolution et à constituer un complexe sylvien. Par ailleurs, le *gyrus* I est allongé, operculisé partiellement, peu développé par rapport au très important *gyrus* II où apparaîtront plus tard, au moins chez les grandes formes, les sillons secondaires, oblique, arqué et diagonal. En conclusion, le sillon *e* représente l'*ectosylvia* et *c.s.* le complexe sylvien (fig. 5 B).

— Schellenberg (1900), Elliot-Smith (1902 *c*), Ellenberger et Baum (1903), Chauveau, Arloing et Lesbre (1903), Lesbre et Forgeot (1904), Sisson et Grossman (1910), Kurz (1926), Tagand et Barone (1962), Nomina Anatomica Veterinaria (1968) admettent l'existence de l'*ectosylvia* chez les Artiodactyles et les Périssodactyles, mais cette anfractuosité n'est en aucun cas représentée par le sillon *e*. En effet, les auteurs assimilent généralement la fosse sylvienne de R. Anthony à la dépression pseudosylvienne des Carnivores où prend naissance la *pseudosylvia*. Lorsque cette dépression se creuse et s'individualise, elle prend le nom de fissure sylvienne ou *fissura lateralis* d'où émergent latéralement les rameaux antérieurs et postérieurs, appelés respectivement : *fissura sylvii*, *ramus anterior et posterior* (Schellenberg), *processus anterior et posterior* de la *fissura lateralis* (Ellenberger et Baum), branches antérieure et postérieure de la *fissura lateralis sylvii* (Simon et Grossman)... Parallèlement se développent, à partir de la lèvre supérieure de cette fosse, des opercules qui viennent recouvrir de façon variable le néopallium sous-jacent, produisant alors une incisure radiaire importante, appelée généralement *processus acuminis* de la *fissura sylvii* (*c.s.*). Quant à l'*ectosylvia* des Carnivores, elle est représentée par une ou plusieurs

anfractuosités situées dans le *gyrus* II de Holl, Ariens-Kappers et R. Anthony. Sa situation topographique est extrêmement variable. Pour Elliot-Smith [1], Ellenberger et Baum, Kurz, elle est située en général au centre du *gyrus* II (fig. 5 C) et plus précisément à la place du sillon arqué de Black [2]. Selon Chauveau, Arloing et Lesbre, Lesbre et Forgeot, l'*ectosylvia* rompue en deux portions prend la position du sillon oblique et diagonal de Holl (fig. 5 D).

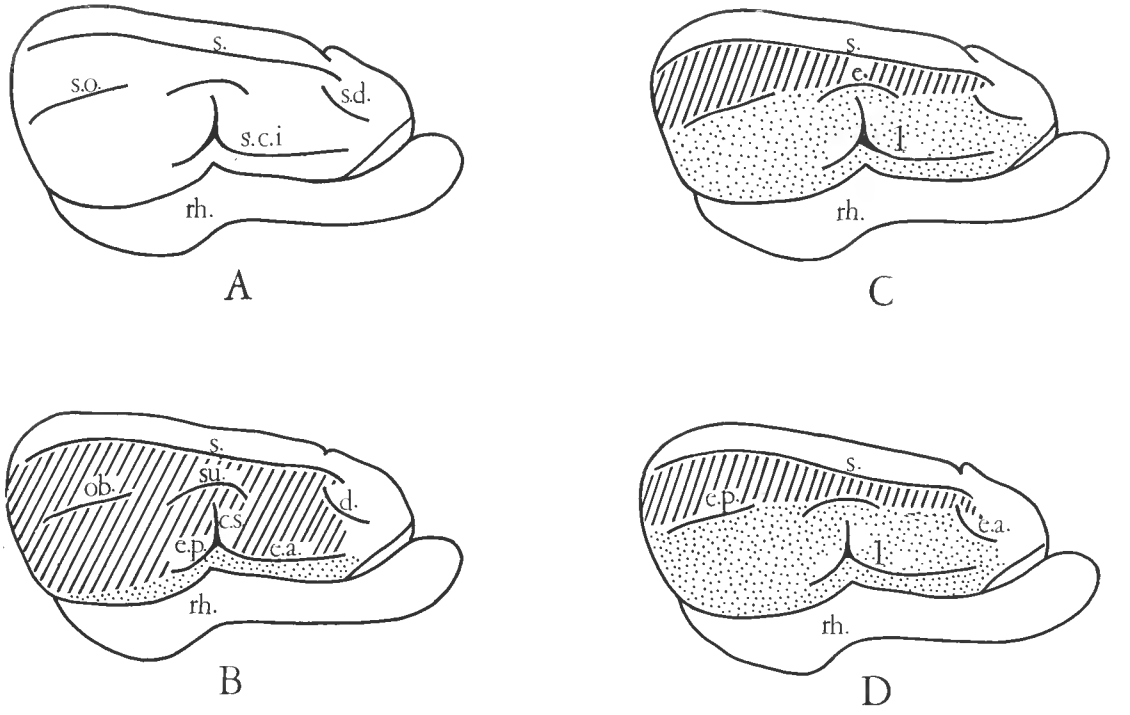

Fig. 5. — Homologie, selon Holl (B), Kurz (C), Lesbre et Forgeot (D), du *gyrus* I des Carnivores chez les Artiodactyles et les Périssodactyles. En A, est figurée l'interprétation de Haller selon laquelle aucune des circonvolutions chez ces Ongulés n'est équivalente à la première circonvolution des Carnassiers.

Les régions sablées et hachurées représentent respectivement les *gyrus* I et II.

1, *fissura lateralis* ou fissure sylvienne ; *c.s.*, complexe sylvien de type Artiodactyle et Périssodactyle ; *d.*, diagonal ; *e.*, *ectosylvia* ; *e.a.*, *ectosylvia* antérieure ; *e.p.*, *ectosylvia* postérieure ; *ob.*, oblique ; *rh.*, rhinale ; *s.*, *suprasylvia* ; *s.c.i.*, sillon limitant supérieur de la circonvolution de l'insula ; *s.d.*, système diagonal ; *s.o.*, système oblique ; *su. sulcus suprainsularis.*

Choix de la nomenclature

Nous adopterons la deuxième interprétation (Holl, Ariens-Kappers, R. Anthony et de Grzybowski, Friant, J. Anthony, Piveteau et Dechaseaux [3]) pour les raisons

1. Elliot-Smith décrit cette disposition notamment chez les Hippopotamidés et les Camélidés. Par contre, chez les Élaphoïdes, l'*ectosylvia* présente sensiblement le même arrangement que dans l'interprétation précédente.

2. Ou *suprainsularis* de Holl.

3. Pour Dechaseaux (1968), l'*ectosylvia* apparaît au cours de la phylogenèse lorsque le cerveau atteint un certain degré de flexion télencéphalique. Aussi, comparé aux Artiodactyles, ce sillon se dessine d'une façon générale plus précocement chez les Carnivores, car, chez ces derniers, la flexion télencéphalique se montre d'emblée plus accusée.

suivantes : le sillon *e* des Artiodactyles et des Périssodactyles représente très vraisemblablement l'*ectosylvia* des Carnivores, car, dans les deux cas, ces sillons apparaissent sensiblement dans les mêmes conditions. En effet, ils s'individualisent très tôt au cours de l'ontogenèse, se creusent de la même manière en manifestant en outre une tendance marquée au développement de leur lèvre supérieure qui devient operculisante. D'autre part, l' « *ectosylvia* » de Lesbre et Kurz... est trop instable morphologiquement et apparaît trop tardivement au cours de l'ontogenèse pour être homologue à l'*ectosylvia* des Carnivores. Il s'agit probablement d'un sillon secondaire ou de « complication » d'apparition récente [1].

b) Recherches de l'*ectosylvia* antérieure et postérieure, de la *pseudosylvia*, du complexe sylvien. Le *gyrus* I des Tylopodes

L'*ectosylvia* des Tylopodes est représentée sur notre schéma par le sillon *e*. Mais notre problème consiste à définir ses limites ou, plus précisément, à localiser l'*ectosylvia* antérieure et postérieure. Il faudra également repérer les portions du sillon dont la lèvre appartenant au *gyrus* II produit les volets operculisateurs, afin, éventuellement, de localiser le complexe sylvien. Nous serons également amenés à rechercher la *pseudosylvia*.

Limite postérieure de l'ectosylvia

L'*ectosylvia* postérieure forme, par définition, la portion du sillon ectosylvien situé en arrière de la *pseudosylvia* ou de la *vallecula sylvii* (si l'incisure pseudosylvienne n'est pas clairement individualisée) [2]. Chez l'adulte le décours réel [3] de l'*ectosylvia* postérieure n'étant pas visible extérieurement, il faut réséquer les opercules qui la recouvrent pour définir sa limite postérieure. Mais les résultats acquis par cette méthode ne sont pas suffisamment clairs pour permettre de résoudre ce problème, de sorte qu'il nous reste à aborder cette recherche avec un matériel embryologique susceptible de donner les différentes transformations de l'*ectosylvia* au cours de l'ontogenèse (ce qui, chez l'adulte, nous permettra de repérer le trajet véritable du sillon).

Nous présenterons donc nos observations dans l'ordre de la progression ontogénétique.

Les faits observés (pl. III, IV, V)

Lama glama Linné (1, fœtus à terme), hémisphère cérébral droit.

En soulevant ou en réséquant les opercules *A*, *B*, *C*, on voit apparaître la portion de l'*ectosylvia* cachée [4]. Celle-ci (*e.p.*), courbe ou sensiblement oblique de bas en haut et d'avant en arrière, se termine au-dessus de la rhinale postérieure légèrement en arrière de la *vallecula sylvii*. Le sillon *ps.*, oblique de bas en haut et d'avant en arrière, se branche sur la scissure rhinale, court sur la face

1. Toutefois selon Dechaseaux (1968), le sillon secondaire δ (oblique) serait chez les Artiodactyles plus ancien que l'*ectosylvia*.

2. Certains auteurs définissent les deux portions de l'*ectosylvia* à partir du complexe sylvien.

3. L'*ectosylvia* postérieure (*e.p.*), que nous indiquons sur les divers hémisphères cérébraux (pl. VI, VII) et moulages endocrâniens de Tylopodes (fig. 16, 17, 18), correspond à l'*ectosylvia* postérieure apparente.

4. Ou *ectosylvia* réelle par opposition à l'*ectosylvia* apparente que l'on observe avant la résection des opercules.

externe de la région sylvienne, puis s'enfonce sous les opercules *C* et *B* sans rejoindre le sillon *e.a.h.* Il se trouve, par ailleurs, placé sensiblement au-dessus de la *vallecula sylvii* et présente donc une situation comparable à la *pseudosylvia* des Carnivores. Le sillon *t.*, petite anfractuosité transversale, est recouvert par un faible opercule qui s'est développé à partir de sa lèvre orale. En outre, ce sillon émerge de la rhinale antérieure, sensiblement en avant de la *vallecula sylvii.* L'aire *S* correspond à la surface néopalléale comprise entre le sillon *ps.* et le sillon *t* (pl. III, 1, 2).

Lama glama Linné (1, fœtus à terme), hémisphère cérébral gauche image inversée.

Le sillon *t.*, plus long, s'engage sous le volet *A* mais ne rejoint pas l'*ectosylvia.* Son opercule s'est développé en direction aborale et cache une partie importante de l'aire *S.* La résection des opercules montre que la portion horizontale de l'*ectosylvia* (*e.a.h.*) se raccorde postérieurement à un sillon comparable au sillon *ps.* et certainement son homologue (même direction, même rapport avec le segment horizontal et la rhinale). Par ailleurs, le volet E qui se développe à partir de la lèvre aborale du sillon *ps.* vient recouvrir une surface importante de l'aire *S.* Le segment *e.p.*, qui n'est pas encore complètement individualisé, existe seulement en surface, *e.p.*(*s.*) (pl. III, 3, 4).

Camelus bactrianus Linné (2, fœtus à terme), hémisphère cérébral droit.

On voit se constituer le sillon *c.s.'* qui résultera, dans la majorité des cas, de l'affrontement respectif des lèvres aborale et orale des sillons *ps.* et *t.* Le sillon *e.p.* s'est constitué. Par ailleurs, le sillon *ps.*, peu marqué, rejoint *e.a.h* (pl. IV, 1, 2).

Lama glama Linné (3, adulte), hémisphère cérébral droit.

c.s.' représente ici le sillon *ps.*, car la surface *S* n'est pas opercularisée. Ce dernier, bien marqué, ne rejoint pas le sillon *e.* très profond où l'on reconnaît la portion *e.a.h.* et *e.p* (pl. IV, 3, 4).

Camelus dromedarius Linné (4, adulte), hémisphère cérébral droit.

c.s.' forme une scissure profonde, née de l'affrontement de la lèvre aborale du sillon *ps.* et de la lèvre orale du sillon *t.* Il résulte que l'aire *S* demeure entièrement masquée. L'opercule du sillon *t.* cache, en outre, la partie postérieure de la rhinale antérieure, ainsi qu'une portion de la racine olfactive latérale. Notons enfin la grande longueur du sillon *e.p.* et l'importance des zones opercularisées (pl. V, 1, 2).

En tenant compte de la progression ontogénétique, on constate que les différents schémas fissuraux de la région sylvienne peuvent être finalement ramenés à deux types (fig. 6). En effet, le premier (A) présente un sillon *e.p.* long, oblique vers la base de l'hémisphère cérébral. Le second (B) comporte un sillon *e.p.* toujours et approximativement parallèle à la base du cerveau.

Interprétation I (fig. 6)

— *ps.* correspond à la *pseudosylvia.*

— L'*ectosylvia* est figurée en partie par *e.a.h.* et *e.p.* L'*ectosylvia* antérieure et postérieure se définissant par rapport à la *pseudosylvia*, on peut considérer que *e.p.* correspond à l'*ectosylvia* postérieure et *e.a.h.* à la portion horizontale de l'*ectosylvia* antérieure. Quant au sillon *c.s.'*, il représenterait généralement chez l'adulte un complexe sylvien particulier aux Tylopodes, opercularisant l'aire *S* du *gyrus* I.

— Recherche du complexe sylvien typique. Rappelons comment se forme le complexe sylvien chez les Artiodactyles et les Périssodactyles. « L'*insula*, au lieu d'être débordée

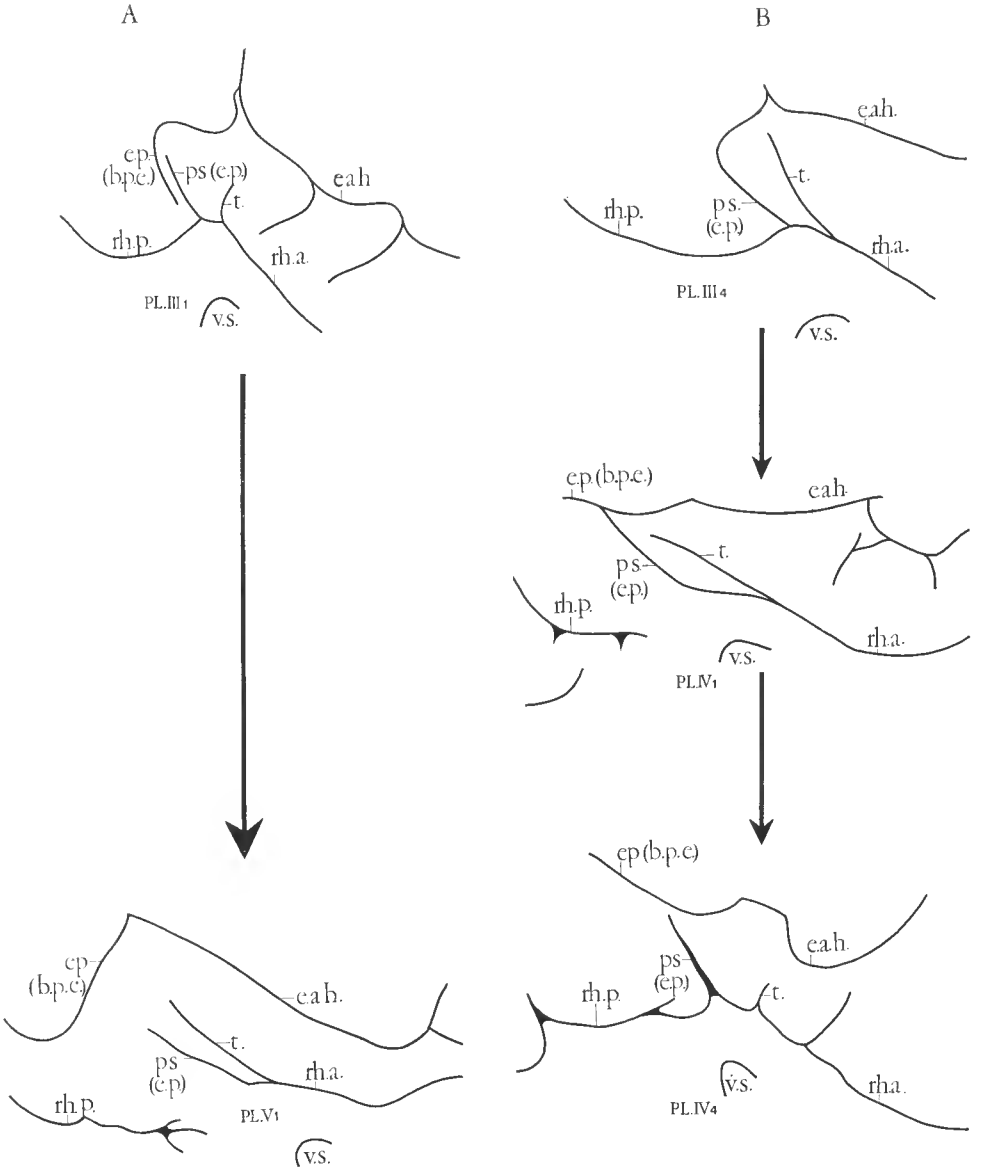

Fig. 6. — Recherche de l'homologie des sillons dans la région sylvienne. Les schémas figurant la morphologie des sillons après résection des opercules (*pl. IV, V, VI*) sont ordonnés dans le sens de la progression ontogénétique en deux groupes (A, B) établis à partir du tracé du sillon *e.p.*

Interprétation I (les *ectosylvia* antérieure et postérieure se définissent par rapport à la *pseudosylvia, ps.*) : *c.s.*, complexe sylvien de type Artio- et Périssodactyle ; *e.p.* ou (*b.p.e.*), *ectosylvia* postérieure ; *e.a.h.*, portion horizontale de l'*ectosylvia* antérieure ; Pl. III_1, Pl. III_4, Pl. IV_1, Pl. IV_4 et Pl. V_1 renvoient pour le détail aux planches III, 1-III, 4-IV, 1-IV, 4 et V, 1 ; *ps.* ou (*e.p.*), *pseudosylvia* ; *rh.a.*, rhinale antérieure ; *t.*, sillon transverse principal ; *v.s.*, *vallecula sylvii.*

Interprétation II (les *ectosylvia* antérieure et postérieure se définissent par rapport à la *vallecula sylvii, v.s.*) : (*b.p.e.*) ou *e.p.*, branche postérieure de l'*ectosylvia* ; *c.s.*, complexe sylvien de type Artio- et Périssodactyle ; *e.a.h.*, portion horizontale de l'*ectosylvia* antérieure ; (*e.p.*) ou *ps.*, *ectosylvia* postérieure ; *rh.a.*, rhinale antérieure ; *t.*, sillon transverse ; *v.s.*, *vallecula sylvii.*

obliquement par l'avant et par l'arrière comme chez les Carnassiers, s'enfonce sous deux volets operculisateurs, descendant comme deux rideaux verticaux de part et d'autre de la *pseudosylvia*, délimitant un complexe sylvien court et transversal » (J. Anthony, 1961). Selon cette définition, il existerait donc un moyen topographique permettant de repérer la scissure de Sylvius (elle doit se trouver au-dessus de la *pseudosylvia* ou, si elle vient à manquer, au-dessus de la *vallecula sylvii*). En fait, l'expérience montre que cette scissure n'a pas obligatoirement cette disposition. Par exemple, chez *Ovis*, chez *Rusa*, elle se trouve parfois très en avant de la *vallecula sylvii*. Par ailleurs, les incisures qui partent de la lèvre supérieure de l'*ectosylvia* des Tylopodes sont souvent nombreuses et peuvent présenter le même degré de développement. Il devient, dès lors, très difficile de déterminer le complexe sylvien, et le seul moyen dont nous disposons pour résoudre ce problème, consiste à repérer l'incisure qui borde les volets operculisateurs ; mais il peut exister un nombre d'opercules supérieur à deux. Nous devons donc conclure que, chez les Tylopodes, le complexe sylvien « typique » n'est pas unique (pl. V, 4).

— Critiques. *ps.* représente-t-il réellement la *pseudosylvia* ? L'étude d'une série d'hémisphères cérébraux de Bradypes a prouvé que la formation de la *pseudosylvia* exigeait un certain degré de flexion télencéphalique (J. Anthony, 1953 *a*). Or, l'expérience montre que la *pseudosylvia* chez les Artiodactyles et les Périssodactyles est absente ou réduite (Friant, 1939), étant dans ce dernier cas représentée par le stade qui précède l'apparition du sillon, c'est-à-dire par une dépression de direction radiaire. Il semblerait donc que la flexion télencéphalique chez ces Ongulés ne soit pas suffisamment importante pour permettre la parfaite individualisation de cette incisure. Il faut noter par ailleurs que la *pseudosylvia* décrite par R. Anthony et de Grzybowski, chez un certain nombre de Ruminants, apparaît tardivement lorsque le *gyrus* I se plisse, c'est-à-dire au moment où la flexion télencéphalique est la moins marquée ; en outre, elle progresse de haut en bas sans atteindre les rhinales. C'est pourquoi Sigogneau (1959) ne considère pas ce sillon comme l'homologue de la *pseudosylvia* des Carnivores, mais comme l'équivalent de l'un « des sillons brefs de l'*insula* humaine ». Chez les Tylopodes, la flexion télencéphalique demeure faible. On comprend donc mal pourquoi la *pseudosylvia* se formerait chez ces formes et non pas chez les autres Ongulés où la flexion télencéphalique est comparable ou souvent plus importante. En outre, le sillon *ps.* n'est pas homologue à la *pseudosylvia* décrite par R. Anthony et de Grzybowski chez un certain nombre d'Artiodactyles et de Périssodactyles, puisqu'il apparaît ici rapidement et ne présente pas la même disposition morphologique. Il est donc nécessaire d'envisager une seconde hypothèse.

Interprétation II (fig. 6)

— *ps.* serait équivalent à l'*ectosylvia* postérieure(*e.p.*), *e.a.h.* représenterait la partie horizontale de l'*ectosylvia* antérieure, et *e.p.* correspondrait à la « branche postérieure de l'*ectosylvia* » (*b.p.e.*). Quant au sillon *t.*, il formerait un sillon transversal comparable aux autres sillons radiaires du *gyrus* I antérieur (*t'*).

— Cette hypothèse est concevable dans la mesure où l'on raisonne sur un modèle dynamique (fig. 7). Les opercules que nous avons décrits précédemment traduisent un développement accéléré de certaines régions et, par conséquent, l'existence de champs de croissance localisés. La disposition, la direction, la progression de ces opercules au cours

de l'ontogenèse révèlent le sens du « vecteur force » engendré par ce champ de croissance. Aussi, pourrait-on définir dans cette région un système de trois forces : le segment vertical de l'*ectosylvia* serait soumis au « vecteur force » *F. 1* dirigé d'arrière en avant engendrant l'opercule *A*, et le segment horizontal de l'*ectosylvia*, au « vecteur force » plus important *F. 2* dirigé de haut en bas engendrant un important opercule *B*. Il existerait également un champ de croissance *F. 3* à l'intérieur du *gyrus* I qui se manifesterait, entre autre, par le développement de l'opercule du sillon *t*. On peut concevoir que les forces *F. 1* et *F. 2* opposées à

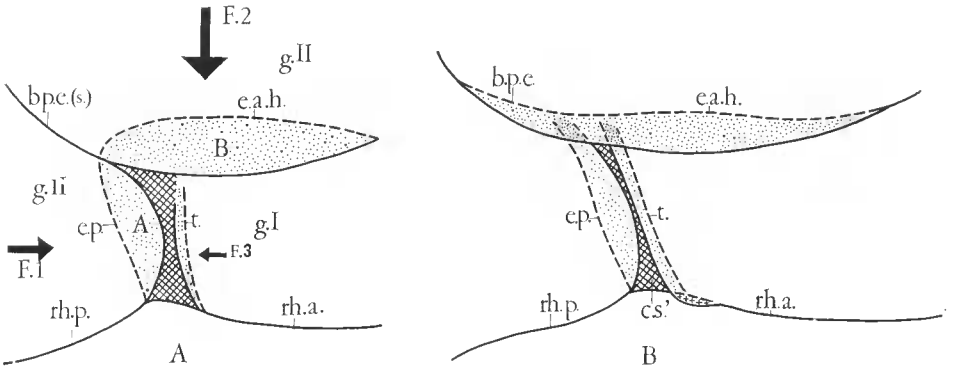

Fig. 7. — Formation de la branche postérieure de l'*ectosylvia* (*b.p.e.*) selon l'interprétation II.
À gauche : les champs de croissance symbolisés par *F1*, *F2*, *F3*, engendrent respectivement les opercules *A*, *B*, *D*. De l'opposition à 90° de *F1* et *F2* naît en surface le sillon *b.p.e.* (*s.*) ou branche postérieure de l'*ectosylvia*.
À droite : l'inégalité de croissance dans ces régions (*F2* > *F1*) provoque dans le prolongement de la portion horizontale de l'*ectosylvia* (*e.a.h.*) l'apparition en profondeur de *b.p.e.* et l'isolement de l'*ectosylvia* postérieure (*e.p.*).
rh.p., rhinale postérieure ; *rh.a.*, rhinale antérieure ; *t.*, sillon transverse principal. Les sillons masqués par les opercules sont figurés en tiretés, le complexe sylvien de type Camélidé (*c.s.'*) en quadrillé, et les régions operculisées en sablé (néocortex) et en semis de croix (rhinencéphale). Note : lire sur la figure, (*e.p.*) pour *e.p.*

90° provoqueront l'apparition en surface de *b.p.e.* (s.) (fig. 7 A). Ce processus entraînera ensuite la rupture du segment vertical (*e.p.*) d'avec le segment horizontal de l'*ectosylvia* : *e.a.h.* Ce dernier, libéré de son attache inférieure, pourra se fracturer aisément au-delà de celle-ci et créer ainsi un prolongement parfaitement individualisé (fig. 7 B) : « la branche postérieure de l'*ectosylvia* » (*b.p.e.*).

— Critiques. Cette hypothèse ne rend pas compte de la formation d'un complexe sylvien typique. En outre, la branche postérieure ectosylvienne, représentant en quelque sorte le nouveau prolongement de l'*ectosylvia*, se place dans le *gyrus* II. Or, à partir de ce rameau et du segment horizontal de l'*ectosylvia*, peut se développer un volet *B* susceptible d'opercuiliser à la fois la région postéro-supérieure du *gyrus* I et une partie du *gyrus* II, ce qui semble impossible. Enfin, l'*ectosylvia* postérieure prend sensiblement la position d'une *pseudosylvia*. Cette interprétation est donc à rejeter. Nous opterons en conséquence pour l'interprétation I.

Conclusions [1]

— *ps.* représente la *pseudosylvia*. Notons que chez les Tylopodes, la *pseudosylvia* est très particulière puisque sa lèvre aborale peut engendrer un petit opercule, qui, en se dirigeant oralement, viendra operculiser une partie du *gyrus* I et qu'en outre ce sillon s'individualise rapidement et de bas en haut, alors que chez les Artiodactyles et les Périssodactyles il est soit absent, soit réduit, s'individualisant alors tardivement et de haut en bas.

— *e.p.* est équivalent à l'*ectosylvia* postérieure (morphologie variable).

— *c.s.* correspond au complexe sylvien typique (parfois double : pl. V, 4, fig. 8 B) ou complexe sylvien de type Artiodactyle et Périssodactyle.

— *e.a.h.* représente la portion horizontale de l'*ectosylvia* antérieure.

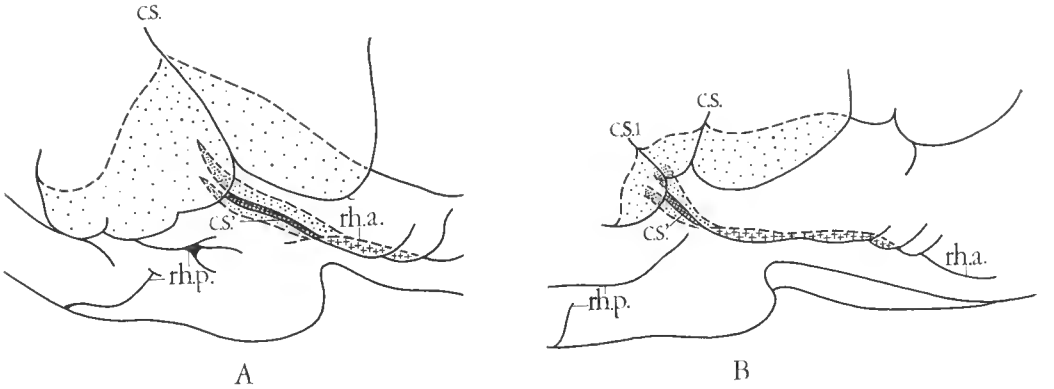

Fig. 8. — L'operculisation chez les Tylopodes. Operculisation à complexe sylvien unique (A) et double (B). En tiretés : sillons masqués par les opercules ; en sablé : régions operculisées du *gyrus* I (les zones où la densité du sablé est plus importante figurent les régions doublement operculisées) ; en semis de croix : racine olfactive latérale operculisée.

c.s., complexe sylvien de type Artiodactyle et Périssodactyle ; $c.s._1$, complexe sylvien supplémentaire de type Artiodactyle et Périssodactyle ; *c.s.'*, complexe sylvien de type Camélidé ; *rh.a.*, rhinale antérieure ; *rh.p.*, rhinale postérieure.

— Le bras postérieur du *gyrus* I est court et communique largement avec le *gyrus* II. Sa partie supérieure demeure généralement operculisée (fig. 8). La *pseudosylvia* forme la limite aborale du bras antérieur de la première circonvolution. Cette zone est operculisée de deux façons (fig. 8) :

1° l'aire *S* est généralement recouverte par la lèvre aborale du sillon *ps.* et par la lèvre orale du sillon *t.* ou sillon transverse principal. L'affrontement de ces opercules constitue le sillon *c.s.'* qui représente un véritable complexe sylvien vraisemblablement unique parmi les Ongulés [2] et que nous appelons complexe sylvien de type Caméliné ;

2° cette scissure est elle-même recouverte dans sa portion supérieure par le volet operculisateur de l'*ectosylvia* qui cache en outre la partie haute du *gyrus* I.

1. Il serait toutefois nécessaire de vérifier ces résultats à travers une série importante d'encéphales fœtaux.

2. Rappelons que la scissure *c.s.'* peut être absente (pl. IV, 4).

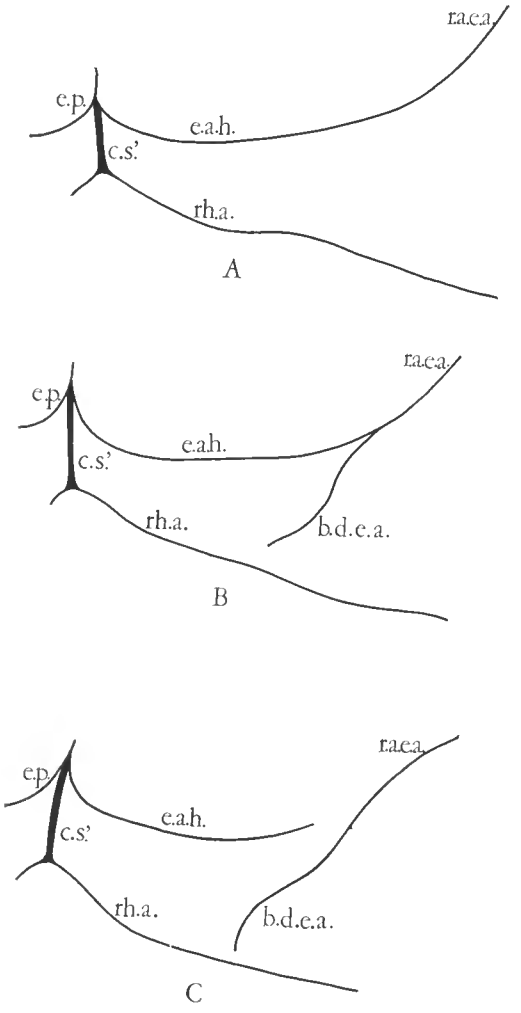

FIG. 9. — Différents arrangements de l'extrémité orale de l'*ectosylvia* antérieure chez les Tylopodes actuels.

b.d.e.a., branche descendante de l'*ectosylvia* antérieure ; *c.s.'*, complexe sylvien de type Camélidé ; *e.a.h.*, portion horizontale de l'*ectosylvia* antérieure ; *e.p.*, *ectosylvia* postérieure ; *r.a.e.a.*, rameau ascendant de l'*ectosylvia* antérieure ; *rh.a.*, rhinale antérieure.

Limite antérieure de l'ectosylvia

Chez les Tylopodes, le sillon *r.a.e.a.* est parfois séparé du segment horizontal de l'*ectosylvia* antérieure (*e.a.h.*) et semble donc constituer une unité indépendante. Il en résulte que la disposition de ce sillon et celle du sillon *p.* rappellent fortement celles des *sulci* présylviens et *supraolfactorius* du Cheval (fig. 10 B). C'est probablement pourquoi KRUEG, BLACK, KURZ, HALLER ont appelé *r.a.e.a.* : *presylvia*, et *pr.* : *sulcus supraolfactorius* (KURZ). En fait, il s'agit là d'une analogie : sa situation topographique parfois très postérieure, sa grande instabilité morphologique, sa liaison fréquente avec l'*ectosylvia* antérieure horizontale, le fait qu'il n'offre aucun rapport avec le bord antérieur du *claustrum* indiquent clairement que *r.a.e.a.* ne représente pas la *presylvia*. Par ailleurs, la morphologie comparée de cette région chez les Lamas et les Chameaux a montré qu'indubitable-

ment ce sillon faisait partie intégrante de l'*ectosylvia* (fig. 9). En effet, s'individualise à partir de *r.a.e.a.* une branche descendante transversale (*b.d.e.a.*) qui finalement traverse tout le *gyrus* I (fig. 9 B) pour atteindre, dans certains cas, la rhinale antérieure. Dans un dernier temps, *r.a.e.a.* prolongé par ce nouveau segment se sépare de l'*ectosylvia* antérieure horizontale (fig. 9 C). *r.a.e.a.* représente donc le rameau ascendant de l'*ectosylvia* antérieure [1]. Cette disposition curieuse caractérisée par le relèvement marqué de l'extrémité antérieure de l'*ectosylvia* ne semble pas être propre aux Tylopodes : on la retrouve à un degré moindre chez *Cervus* et *Hippopotamus* [2] (paraorbitaire d'Elliot-Smith, 1902 *c*), mais aussi chez les Périssodactyles, chez le Rhinocéros et le Tapir par exemple (Holl, 1900). Notons enfin qu'il est parfois très difficile de situer la limite extrême du rameau ascendant de l'*ectosylvia* antérieure, car il peut être en relation de continuité avec le sillon *x* (voir p. 242).

Le bras antérieur du *gyrus* I est incisé d'une manière caractéristique par de nombreuses petites fissures transversales dont la plus importante est le sillon *t*. Elles apparaissent progressivement au cours de l'ontogenèse et semblent résulter d'une certaine tendance à l'accroissement en épaisseur de ce secteur (boursouflure à la surface du *gyrus*). L'orientation de ces incisures, leur propension à former des opercules (*t.*) à partir de leur lèvre orale indiquent clairement que cette croissance s'effectue d'avant en arrière. Notons enfin que le bras antérieur du *gyrus* I est bien développé dans sa région orale. On retrouve également cet arrangement chez les Périssodactyles.

c) Variations de l'*ectosylvia* et de ses dépendances

Dans les deux genres le complexe sylvien offre une position variable. Par ailleurs, il peut être double et se ramifier à son extrémité supérieure. La lèvre dorsale de l'*ectosylvia* présente un certain nombre d'incisures transverses en nombre et en position variables (3 à 5). L'*ectosylvia* peut se lier au sillon sus-jacent *ar.* et *d.* et au sillon *p.* L'*ectosylvia* demeure rompue au niveau du rameau oral ascendant dans 50 % des cas observés chez les Chameaux et dans 36 % chez les Lamas. Le rameau ascendant peut s'unir au sillon *x* (33 % des cas chez les Chameaux, et 23 % des cas chez les Lamas). Enfin, la branche descendante de l'*ectosylvia* antérieure peut rejoindre la rhinale antérieure (23 % des cas chez les Chameaux et 33 % chez les Lamas). Notons en particulier chez les Chameaux (8 % des cas) le dédoublement du segment *r.a.e.a.* Chez les Lamas, l'*ectosylvia* postérieure demeure dans l'ensemble moins développée que chez les Chameaux. Chez ces derniers, par ailleurs, l'operculisation du *gyrus* I est, semble-t-il, plus importante que chez les Tylopodes d'Amérique du Sud.

1. *r.a.e.a.* correspond dans la nomenclature de Holl (1900) au *ramus anterior ascendens fissurae ectosylviae*, alors que *e.a.h.* est équivalent au *ramus anterior fissurae ectosylviae*.

2. Elliot-Smith (1902 *c*) nomme *r.a.e.a.* : sulcus paraorbitaire. L'auteur considère ce sillon comme une unité indépendante susceptible de se lier secondairement au sillon limitant la scissure sylvienne (*ectosylvia* de R. Anthony). En fait, Holl (1900), R. Anthony et de Grzybowski (1930), Friant (1940) ont montré que ce sillon correspondait soit à la portion antérieure de l'*ectosylvia* (*Cervus, Hippopotamus*), soit à la *presylvia* (*Equus*).

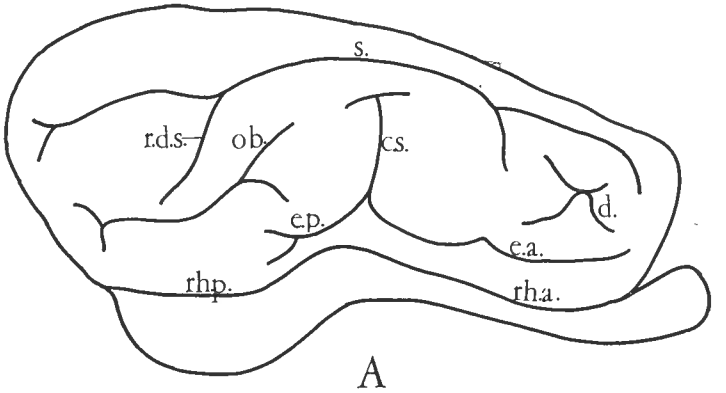

A

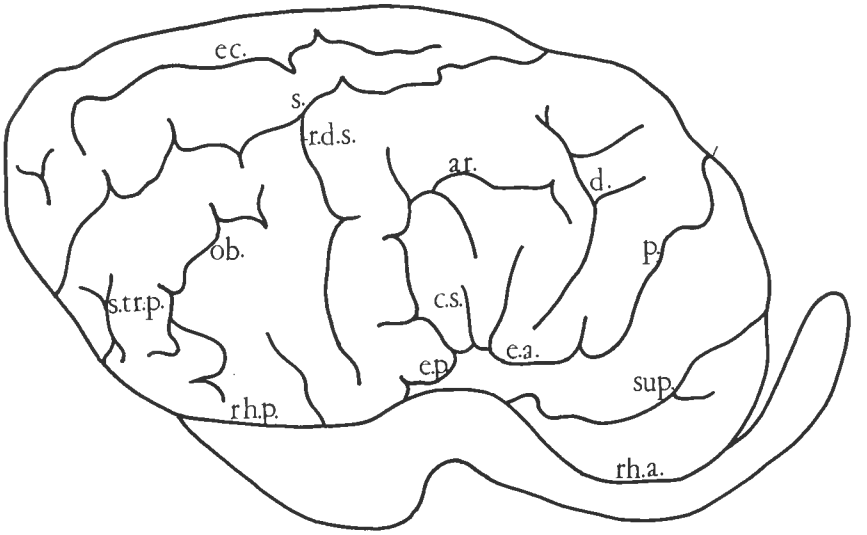

B

Fig. 10. — Face latérale de l'hémisphère cérébral droit d'un Élaphoïde de petite taille (A) et d'un Périssodactyle de grande taille (B, *Equus*). Noter la complication fissurale du *gyrus* II postérieur.

ar., sillon arqué ; *c.s.*, complexe sylvien de type Artio- ou Périssodactyle ; *d.*, diagonal ; *e.a.*, *ectosylvia* antérieure ; *ec.*, ectolatéral ; *e.p.*, *ectosylvia* postérieure ; *ob.*, oblique ; *p.*, *presylvia* ; *r.d.s.* rameau descendant de la *suprasylvia* ; *rh.a.*, rhinale antérieure ; *rh.p.*, rhinale postérieure ; *s.*, *suprasylvia* ; *s.tr.p.*, sillon triradié postérieur ; *sup.*, *sulcus supraolfactorius*.

d) Conclusions

Nous adopterons pour l'*ectosylvia* la nomenclature suivante :

e.p.	: *ectosylvia* postérieure	
e.a.h.	: portion horizontale de l'*ectosylvia* antérieure	*ectosylvia*
r.a.e.a.	: rameau ascendant de l'*ectosylvia* antérieure	*ectosylvia*
b.d.e.a.	: branche descendante de l'*ectosylvia* antérieure	*ectosylvia*
c.s.	: complexe sylvien de type Artiodactyle et Périssodactyle	*ectosylvia*
c.s.'	: complexe sylvien de type Camélidé	
ps.	: *pseudosylvia*	
t.	: sillon transverse principal du *gyrus* I	

Par ailleurs, nous noterons que le *gyrus* I demeure généralement peu opercularisé [1] et largement développé dans sa portion orale.

Presylvia

(R. Anthony et de Grzybowski, 1930)

a) Interprétation

La coupe macroscopique que nous avons effectuée au-dessus de la rhinale nous a permis de constater que le sillon *p.* coïncidait avec la limite antérieure du claustrum. Il représente donc la *presylvia* (Krueg, Elliot-Smith, Lesrre et Forgeot, Friant et L'Hœst).

b) Caractéristiques de la *presylvia* des Tylopodes

La *presylvia* occupe une situation assez antérieure et une position relativement ventrale. Il en résulte que le triangle préfrontal de la face latérale est peu développé. Toutefois, l'aire frontale limitée par ce sillon sur la face antérieure de l'hémisphère est très importante (ce fait doit être mis en relation avec le développement remarquable dans les trois dimensions du pôle antérieur de l'hémisphère), de sorte qu'on peut considérer d'une façon générale, le champ granulaire (associatif), limité par la *presylvia*, comme relativement bien développé chez les Tylopodes.

c) Variations

La *presylvia* peut s'unir à la rhinale antérieure selon une fréquence sensiblement équivalente dans les deux genres : 27 % pour les deux espèces de *Camelus* et 26,5 % pour les quatre espèces de Lamas. Elle se lie à l'*ectosylvia* dans 3,5 % des cas chez les Chameaux et 24,5 % chez les Lamas, ainsi qu'au sillon $sp._1$ et $sp._2$ dans 1 % pour les premiers et 18 % pour les seconds. Exceptionnellement, la *presylvia* peut se rompre en deux tronçons, s'unir

1. Ce fait avait été déjà signalé par T. E. Clark en 1896.

au sillon *o.* et présenter une branche latérale postérieure ou antérieure isolée du tronc principal.

La *presylvia* représente dans l'ensemble un sillon relativement stable.

Suprasylvia

(R. Anthony et de Grzybowski, 1930)

a) Interprétation

La grande profondeur du sillon *s.* et le fait qu'il soit typiquement placé en regard des noyaux gris centraux impliquent qu'il représente la *suprasylvia.* Nous rejoignons en cela les conclusions des différents auteurs. Il reste toutefois à préciser sa limite antérieure. Selon Krueg, la *suprasylvia* se termine au niveau du sillon *an.*, mais pour l'ensemble des auteurs elle se prolonge au-delà de cette fissure. Ainsi, selon Black, Kurz, Haller, la *suprasylvia,* par l'intermédiaire de sa branche descendante antérieure, se lie latéralement au sillon *d.* (diagonal). Pour Elliot-Smith, par contre, ce dernier représente soit le sillon diagonal ou la partie antérieure de la *suprasylvia.* Enfin, Friant et L'Hœst distinguent un rameau postérieur et moyen (*s.p.* — *s.m.* — *s.a.*) et un rameau antérieur (*r.a.e.a.*), séparé du précédent par un pli de passage. Chez les Artiodactyles et les Périssodactyles, la *suprasylvia* se poursuit généralement au-delà du sillon *an.* Chez les Tylopodes, *s.* se prolonge sans discontinuité (dans la majorité des cas) en avant de ce sillon. Il en résulte que *s.a.* appartient bien à la *suprasylvia.* Quant au sillon *d.* représente-t-il la branche antérieure de la *suprasylvia* ou le sillon diagonal ? Sa situation topographique, son tracé, sa morphologie générale rappellent le sillon diagonal des Artiodactyles et des Périssodactyles. De ce fait, la *suprasylvia* se prolonge peu latéralement et se lie le plus souvent, comme chez la plupart des Ongulés, au sillon *d.* ou diagonal. Notons enfin que le segment antérieur suprasylvien de Friant et L'Hœst représente en réalité le rameau ascendant de l'*ectosylvia* antérieure.

Nomenclature des différentes parties de la suprasylvia

Ce sillon peut se décomposer en un certain nombre de segments : la *suprasylvia* moyenne (*s.m.*), située au-dessus du complexe sylvien ; la *suprasylvia* postérieure (*s.p.*), ou segment placé à l'arrière de *s.m.* ; enfin, la *suprasylvia* antérieure (*s.a.*), représentée par la portion du sillon situé à l'avant du sillon *an.* Moins profond que les segments précédents, *s.a.* se termine par une fourche formée par la branche ascendante postérieure (*b.a.p.*) intercalée entre *an.* et $c_1.t.$ et par la branche liée latéralement au sillon diagonal, ou branche descendante antérieure (*b.d.a.*). Il existe, en outre, une branche ascendante antérieure (*b.a.a.*) placée généralement entre $c_1.t.$ et $c_2.t.$

b) Caractéristiques de la *suprasylvia* des Tylopodes : rectitude et « pronation »

La *suprasylvia* des Tylopodes est nettement rectiligne. C'est un caractère qu'ils partagent avec les Giraffidés, les Hippopotamidés et les Périssodactyles [1], alors que chez la

1. Cette disposition peut être liée en partie au fait que, chez ces formes, la flexion téleneéphalique est peu accentuée.

plupart des Artiodactyles ce sillon demeure à ses extrémités légèrement arqué vers l'extérieur (Élaphoïdes, Suidés, Bovidés). La rectitude de ce sillon chez les Tylopodes est particulière dans la mesure où l'anfractuosité reste sensiblement [1] parallèle à la scissure interhémisphérique, alors que chez les formes considérées précédemment, la *suprasylvia* constitue, à partir du sillon *an.* et d'avant en arrière, un axe divergent progressivement de la ligne sagittale médiane [2].

La situation de la *suprasylvia* sur la face dorsale de l'hémisphère est si élevée qu'on ne peut l'observer lorsque l'encéphale est placé en vue latérale. Cette disposition très particulière, dite de « pronation » [3], fut décrite pour la première fois par Krueg en 1878, puis reconnue par la suite par Elliot-Smith (1902 *c*), Kurz (1926), Dechaseaux (1963) et Simon (1965). Nous trouvons une disposition voisine chez la Girafe, l'Hippopotame et le Cheval. Toutefois, la *suprasylvia* n'est jamais aussi proche de la scissure interhémisphérique. En outre, chez ces formes, si les parties antérieure et moyenne du sillon demeurent relativement proches de l'axe sagittal, sa partie postérieure (*s.p.*) se place franchement à l'extérieur en s'écartant de l'axe médial au point d'apparaître sur la face latérale.

En conclusion, chez les Tylopodes, toute la *suprasylvia* est en situation de « pronation », et plus particulièrement le segment moyen (alors que chez la Girafe, l'Hippopotame et le Cheval, seules les parties antérieure et moyenne se rapprochent de la scissure interhémisphérique, mais toujours à un degré moindre que chez les Camélinés). Il s'agit là d'un caractère fondamental de la fissuration néopalléale des Camélinés [4].

c) Variations

Nous distinguerons la variation du tracé, la variation dans les relations de la *suprasylvia* avec les sillons du voisinage, la variation topographique.

Variation de tracé

Elle est en général peu importante dans les deux genres. On peut toutefois noter que la *suprasylvia* est parfois sinueuse dans sa région moyenne et postérieure, plus ou moins divergente de l'axe sagittal médian dans sa région antérieure, plus ou moins proche de la scissure interhémisphérique. Son extrémité postérieure peut être rectiligne, concave ou convexe par rapport à la scissure médiane.

Variation de relation

La branche descendante de la *suprasylvia* antérieure est liée au diagonal dans 79,9 % des cas observés chez les Chameaux, 73,3 % chez les Lamas. La *suprasylvia* antérieure est séparée de la *suprasylvia* moyenne dans 50 % des premiers et 25 % des seconds ; elle rejoint l'ansate respectivement dans 8 et 4 % des cas. Dans les deux genres la *suprasylvia* moyenne et postérieure peut

1. Voir le paragraphe c), relatif aux variations du sillon.
2. Cette différence pourrait s'expliquer en considérant que chez les Giraffidés, les Hippopotamidés et les Équidés, l'operculisation est toujours plus importante que chez les Camélinés. Chez la Girafe et le Cheval, par exemple, deux grands pans néopalléaux progressent vers la base de l'hémisphère cérébral, au point de venir operculiser une partie du lobe piriforme. Ce processus pourrait alors entraîner la portion postérieure de la *suprasylvia* sur la face latérale.
3. Ou « d'introversion » (Spatz, 1964). La disposition inverse est dite de « supination » (Krueg, 1878).
4. Selon Krueg, il ne s'agit pas d'un caractère propre aux Tylopodes mais plutôt d'une disposition commune aux grands cerveaux d'Artiodactyle et de Périssodactyle. On peut toutefois se demander si cette hypothèse reste valable puisque les cerveaux de taille moyenne (Lamas) présentent cette même disposition.

s'unir aux sillons secondaires du *gyrus* II moyen et postérieur (*ar.*, $ob._1$, $ob._2$). Chez les Lamas, la branche ascendante postérieure de la *suprasylvia* antérieure est en général moins bien individualisée.

Variation topographique

La position de la *suprasylvia* vis-à-vis de la scissure interhémisphérique varie selon les hémisphères considérés : le sillon est soit éloigné (position de « supination » — Krueg), ou proche (position de « pronation » — Krueg ou d' « introversion » — Spatz) de l'axe sagittal médian. Cette variation est faible chez les Chameaux mais importante chez les Lamas. Chez le Bactriane, la *suprasylvia* est généralement plus éloignée de la scissure interhémisphérique que chez le Dromadaire, ce qui pourrait constituer un caractère spécifique (pl. VI).

Diagonal ou sillon diagonal

(Elliot-Smith, 1902 *c*)

a) Interprétation

Le diagonal est donc représenté par le sillon *d*. (Kurz, Krueg, Friant et L'Hœst). Il faut y distinguer le tronc principal situé dans le prolongement de la branche descendante antérieure de la *suprasylvia*, traversant sensiblement la région antérieure du *gyrus* II en diagonale, et les ramifications latérales qui se lient éventuellement aux *sulci* voisins. Le diagonal des Tylopodes ne présente pas, par rapport aux autres Artiodactyles et Périssodactyles, des traits morphologiques particulièrement caractéristiques.

b) Variations

Dans les deux genres, le degré d'expansion de ses branches latérales est en relation avec le degré de développement des anfractuosités voisines.

Le diagonal apparaît rarement isolé (Chameaux, 13 % ; Lamas, 10 %) contrairement à ce que l'on trouve chez certains Artiodactyles, Élaphoïdes notamment, mais lié aux *sulci* qui l'entourent. Les relations qu'il contracte avec ces sillons sont diverses et parfois nombreuses. Le diagonal peut ainsi se lier à la *suprasylvia* par l'intermédiaire de sa branche antérieure descendante [1]. Il peut s'unir également au sillon *x* du « pôle fronto-dorsal », au rameau oral ascendant de l'*ectosylvia* antérieure, au rameau horizontal de cette même *ectosylvia*, enfin au sillon *ar*. Lorsqu'on observe ce type de variations individuelles chez les Chameaux et les Lamas, on constate que les fréquences des variations individuelles respectives aux deux genres se traduisent comme suit : liaison entre diagonal et *suprasylvia* (*s.*), 79,9 % et 73,3 % ; liaison entre diagonal et sillon *x* (*x*), 0 % et 13,3 % ; liaison entre diagonal et rameau ascendant de l'*ectosylvia* antérieure (*r.a.e.a.*), 33,3 % et 46,1 % ; liaison entre diagonal et rameau horizontal de l'*ectosylvia* antérieure (*e.a.h.*), 13,3 %, 6,6 % ; liaison entre diagonal et sillon arqué (*ar.*), 37,7 % et 34,4 %. Ces types de liaisons peuvent

1. On retrouve cette disposition chez le Cerf Muntjac (Sigogneau, 1959), chez le Renne (Holl, 1900), l'Okapi (Black, 1915), le Cheval (Holl, 1900 ; Black, 1915). Selon Ariens-Kappers, cette relation constitue la preuve que le diagonal dérive de la *suprasylvia*.

se rencontrer isolément ou se grouper par paires ou enfin par quatre comme le montre la répartition suivante :

Chameaux		Lamas	
	une liaison		
diagonal lié à *s*.	16,9 %	diagonal lié à *s*.	22,3 %
diagonal lié à *r.a.e.a*.	10,1 %	diagonal lié à *r.a.e.a*.	8,9 %
diagonal lié à *e.a.h*.	3,4 %	néant	
diagonal lié à *ar*.	3,5 %	diagonal lié à *ar*.	2,3 %
	deux liaisons		
diagonal lié à *s*. et *r.a.e.a*.	16,6 %	diagonal lié à *s*. et à *r.a.e.a*.	20 %
diagonal lié à *s*. et *e.a.h*.	6,6 %	diagonal lié à *s*. et à *e.a.h*.	2,2 %
diagonal lié à *s*. et à *ar*.	26,6 %	diagonal lié à *s*. et à *ar*.	11,1 %
néant		diagonal lié à *s*. et à *x*.	2,3 %
néant		diagonal lié à *ar*. et à *r.a.e.a*.	6,6 %
	trois liaisons		
diagonal lié à *s*., *r.a.e.a*. et *ar*.	6,6 %	diagonal lié à *s*. et à *r.a.e.a*. et *ar*.	2,2 %
néant		diagonal lié à *s*., *r.a.e.a*. et *x*.	6,6 %
diagonal lié à *s*., *ar*. et *e.a.h*.	3,3 %	diagonal lié à *s*., *ar*. et *e.a.h*.	2,2 %
néant		diagonal lié à *s*., *ar*. et *x*.	2,2 %
	quatre liaisons		
néant		diagonal lié à *s*., *r.a.e.a*., *e.a.h*., et *x*.	2,2 %

En résumé, ce sillon secondaire demeure très instable. Si on compare le diagonal dans les deux genres, on constate qu'il présente une morphologie, un tracé, une situation topographique, une direction, moins variables chez les Chameaux. D'autre part, les branches latérales y sont moins nombreuses et les liaisons avec les sillons voisins sont en conséquence moins fréquentes. Ainsi, chez les Chameaux les liaisons du diagonal avec les sillons avoisinants ne seraient pas supérieures à deux.

Système oblique ou système de la fissura obliqua

(Haller, 1936)

a) Interprétation

Chez les petits Artiodactyles (fig. 10 A), le *gyrus* II postérieur est entaillé par un sillon généralement bien individualisé : l'oblique. En outre, la *suprasylvia* postérieure envoie dans cette zone une branche descendante souvent petite : le *ramus descendens*, *fissurae suprasylviae* (Holl, 1900). Chez les grands Artiodactyles et Périssodactyles (fig. 10 B) cette région se complique singulièrement : outre les rameaux externes de la *suprasylvia* postérieure, on trouve le plus souvent un *gyrus* II postérieur entaillé par deux à trois sillons. La localisation de l'oblique et du rameau descendant de la *suprasylvia* devenant dès

lors très problématique, on comprend pourquoi, dans la littérature, l'homologie de ces sillons demeure partiellièrement discutée et le plus souvent contradictoire.

Chez les Tylopodes, cette région est extrêmement complexe puisqu'on peut individualiser au moins trois sillons : $ob._1$, $ob._2$, $ob._3$.

Le sillon $ob._1$ est le plus important et le plus stable des trois *sulci*. Son tracé oblique, très caractéristique, rappelle fortement par sa situation, sa direction, sa morphologie le *ramus descendens, fissurae suprasylviae* de Holl. Par ailleurs, on pourrait le considérer comme l'homologue de l'oblique des petits Ongulés (Friant et l'Hœst). Toutefois, selon Black, il serait formé par l'union de l'oblique (segment postérieur) et du rameau descendant de la *suprasylvia* (segment supérieur).

Le sillon $ob._2$, sensiblement parallèle au sillon $ob._1$, est parfois brisé en plusieurs tronçons. Il existe rarement chez les autres Artiodactyles, où il est dans ce cas infiniment moins développé, sans offrir par ailleurs la même disposition générale. Il peut constituer une unité indépendante, dériver de la *suprasylvia* postérieure ou du sillon $ob._1$.

Le sillon $ob._3$ correspond à la *fissura triradiata posterior* d'Ariens-Kappers (Black, 1915).

L'homologation de ces *sulci* étant partiellièrement délicate, il est préférable de les grouper dans un même ensemble : le système oblique de Haller.

Système oblique { sillon $ob._1$ ou oblique 1
sillon $ob._2$ ou oblique 2
sillon $ob._3$ ou oblique 3

b) Caractéristiques du système oblique des Tylopodes

Le couple formé par les sillons obliques 1 et 2 d'une part, les traits morphologiques de l'oblique 2 de l'autre, tendent à caractériser le *gyrus* II postérieur des Tylopodes actuels.

c) Variations

Dans les deux genres l'oblique 1 et l'oblique 2 peuvent se fracturer en deux ou trois tronçons, se lier entre eux par l'intermédiaire de leurs branches latérales, et s'unir ensemble ou séparément à l'oblique 3. En outre, l'oblique 1 peut se lier au sillon *ar*, au rameau supérieur de la rhinale postérieure et à la *suprasylvia*, selon une fréquence sensiblement équivalente dans les deux genres.

Constellation arquée ou sillon arqué

(Black, 1915)

a) Interprétation

Chez les grands Artiodactyles et Périssodactyles (fig. 10 B) existe dans la région moyenne du *gyrus* I, sensiblement au-dessus du complexe sylvien, un sillon de forme variable, marquant en quelque sorte la transition [1] entre les *gyrus* II antérieur et postérieur. Aussi

1. En fait, il empiète le plus souvent sur la partie antérieure du *gyrus* II. C'est pourquoi, selon Friant, Haller, il représenterait avec le sillon *d*. la *fissura diagonalis*.

représente-t-il le troisième sillon secondaire de la deuxième circonvolution. Cette anfractuosité, appelée *suprainsularis* (Holl, 1900 ; R. Anthony et de Grzybowski, 1930), sillon arqué ou constellation arquée (Black, 1915), sillon α (Friant, 1952), sillon *arcuatus* n° 0 (R. Anthony et de Grzybowski, 1934), a été décrit chez le Renne (Holl, 1900), le Bœuf (Holl, 1900 ; R. Anthony et de Grzybowski, 1934), la Girafe (Black, 1915 ; Friant, 1952), l'Okapi (Black, 1915), le Cheval (Holl, 1900 ; Black, 1915 ; R. Anthony et de Grzybowski, 1930) et le Rhinocéros (Holl, 1900). Black (1915) le reconnaît chez le Dromadaire. Nous retrouvons, en effet, chez tous les Tylopodes actuels un sillon *ar.* répondant aux caractéristiques morphologiques et topographiques du sillon arqué. Ce sillon existerait essentiellement sur les cerveaux de grande taille. Or, il est toujours bien représenté sur les petits hémisphères cérébraux du Lama. Cette fissure apparaît donc probablement lorsque le *gyrus* II est bien développé et lorsque le complexe sylvien (rameau *acuminis*) est particulièrement réduit [1]. Nous retrouvons précisément ces conditions chez les Tylopodes, les Giraffidés et les Équidés.

Le sillon arqué des Tylopodes ne présente pas de caractéristiques particulières. Notons, toutefois, qu'il est plus développé que celui du Renne, du Bœuf et de l'Okapi, mais moins important que le sillon arqué de la Girafe.

b) Variations

Dans les deux genres, l'instabilité morphologique de ce sillon est telle qu'il devient illusoire de vouloir définir les limites de sa variation. Précisons, cependant, qu'il peut se lier à l'oblique 1, au segment horizontal de l'*ectosylvia* antérieure, au diagonal, au rameau ascendant de l'*ectosylvia* antérieure, au complexe sylvien et à la *suprasylvia*. Sa situation topographique est par contre relativement stable.

Coronal

(R. Anthony et de Grzybowski, 1930)

a) Interprétation

Le sillon *c.* représente le coronal des Artiodactyles et des Périssodactyles (Krueg, Elliot-Smith, Black, Kurz, Friant et l'Hœst). C'est un sillon de la face dorsale antérieure lié à l'ansate (sillon *an.*), long, profond, sensiblement rectiligne, et dont la course est approximativement sagittale [2]. On peut distinguer, en outre, du côté externe, une branche $c_1.t.$ que nous appellerons branche transverse externe du coronal.

1. Selon Haller (1936) et Sigogneau (1959), le sillon arqué dériverait de la scissure de Sylvius (complexe sylvien).

2. Chez les Carnivores, le coronal est en général court, peu profond, souvent oblique, et nettement moins table que chez les Ongulés (Elliot-Smith, 1902).

b) Caractéristiques du coronal des Tylopodes

— « Pronation » de la partie postérieure et moyenne du coronal :

Les parties postérieure et moyenne du coronal sont particulièrement proches de la scissure interhémisphérique, déterminant ainsi avec la *suprasylvia* antérieure un large *gyrus*. L' « introversion » de ce sillon dans sa partie postérieure et moyenne n'étant jamais aussi prononcée chez les autres Artiodactyles et Périssodactyles, on peut considérer cette disposition comme caractéristique du cerveau des Tylopodes. (Selon Krueg, 1878, les sillons accessoires du *gyrus* II, toujours bien développés chez les Camélinés, auraient repoussé la *suprasylvia* et le pied de la *fissura coronalis* vers le bord mésial de l'hémisphère.)

— « Supination » [1] de la partie antérieure du coronal :

La portion antérieure du coronal diverge rapidement du bord médial de l'hémisphère, pour prendre dans sa partie la plus externe une direction sensiblement perpendiculaire à la scissure interhémisphérique ($c_2.t.$ ou extrémité antérieure transverse du coronal). Selon Krueg (1878) cette disposition serait typiquement Tylopode et représenterait le caractère essentiel de la fissuration néocorticale des Camélinés actuels.

Comme chez les Giraffidés et les Périssodactyles, le coronal des Tylopodes se place dans le prolongement du latéral (sillon *l.*) alors que, pour la plupart des Artiodactyles, ce sillon se trouve en regard de la *suprasylvia*.

c) Variations

Exceptionnellement dans les deux genres, le coronal peut être lié au sillon *x*, aux branches latérales et mésiales de la *suprasylvia* antérieure, et séparé du sillon *an*. Le pied du coronal est toujours très proche de la scissure interhémisphérique chez les Chameaux et certains Lamas, mais peut s'en éloigner très fortement chez d'autres.

Ansate ou fissura ansata [2]

(Ariens-Kappers, 1913 *b*)

a) Interprétation

Chez les Artiodactyles et les Périssodactyles l'ansate représente un long sillon dorso-médial toujours très profond, typiquement perpendiculaire [3] à la scissure interhémisphérique, et qui incise toujours très nettement le mur interne de l'hémisphère. Par les rami-

1. Voir p. 236.
2. L'ansate d'Ariens-Kappers est équivalent au « bugel » de Krueg, au sillon transverse de Sisson et Grossman, au vertical de R. Anthony, de Grzybowski et Friant, et au crucial accessoire des vétérinaires.
3. Chez les Carnivores, ce sillon est court et plutôt sagittal.

fications de son extrémité externe, il peut mettre en relation le coronal avec la *suprasylvia* (ansate au sens strict de Sigogneau, 1959), et plus rarement le coronal avec le latéral. En outre, l'ansate est intercalé d'une manière caractéristique entre le coronal et les sillons cotolatéral, latéral et entolatéral. Notons, par ailleurs, que l'ansate est souvent confondu avec le crucial des Carnivores (Kurz), car le tracé, l'orientation et la situation topographique des deux sillons sont relativement comparables. Néanmoins, il existe deux critères essentiels pour distinguer les deux *sulci* : le crucial, contrairement à l'ansate, est rarement lié au coronal (Ariens-Kappers, 1913) et forme la limite antérieure du champ moteur [1] (J. Anthony, 1961).

L'examen histologique de cette région (Friant et L'Hœst, 1944) a montré qu'il n'existait pas, en arrière du sillon *an.*, de cellules géantes pyramidales dans la cinquième couche de l'écorce. En outre, ce sillon est lié d'une façon caractéristique au coronal. Il en résulte que le sillon *an.* est bien l'homologue de l'ansate des Artiodactyles et des Périssodactyles (Krueg ; Lesbre et Forgeot ; Haller ; Friant et L'Hœst). Notons, par ailleurs, que l'ansate des Tylopodes ne présente pas de caractéristique particulière.

c) Variations

Dans les deux genres exceptionnellement, l'ansate peut se lier à la *suprasylvia* et se séparer du coronal. Il incise toujours profondément la face mésiale de l'hémisphère chez les Chameaux mais n'atteint pas toujours celle-ci chez les Lamas (17,5 % des cas).

Sillon x

Ce sillon, situé à l'extrémité antérieure et externe de la face dorsale, présente une très grande variabilité morphologique (tantôt important et très ramifié, tantôt réduit à quelques petites anfractuosités éparses). En outre, quoique le plus souvent indépendant, ce sillon peut se lier à l'extrémité du rameau ascendant de l'*ectosylvia* antérieure ainsi qu'à l'extrémité antérieure transverse du sillon coronal.

Représente-t-il une unité indépendante ou l'extrémité du rameau ascendant de l'*ectosylvia* antérieure qui se développerait au point d'atteindre la face dorsale de l'hémisphère, ou bien dérive-t-il du sillon coronal ?

— On peut éliminer d'emblée la deuxième hypothèse car l'*ectosylvia* n'atteint jamais la face dorsale de l'hémisphère.

— Le sillon *x* fait-il partie du coronal ? Chez le Caméliné fossile *Poebrotherium* (Oligocène), le sillon *x* ne semble pas exister. Par contre, le coronal, peu « introverti » [2], paraît se placer dans le prolongement de la *suprasylvia*, et sa portion antérieure se trouve sensiblement à l'emplacement du sillon *x* (extrémité antérieure et externe de la face dorsale). Chez le *Procamelus occidentalis* (Miocène supérieur), un sillon *x* indépendant apparaît, alors que le coronal est très « introverti » (Repérant, 1970). Ce sillon *x* pourrait donc représenter la partie antérieure du coronal et constituer son segment le plus stable ou le plus conservateur, insensible en quelque sorte au mouvement de « pronation » qui affecte par contre les portions moyenne et postérieure du sillon.

— En fait, le sillon *x* constitue vraisemblablement une unité indépendante. Correspondant à un sillon secondaire et compensateur, il se développe en raison de l'importance du territoire

1. En fait, le crucial serait centré sur le champ moteur (voir p. 250).
2. D'introversion (Spatz, voir p. 236.)

néocortical compris entre le coronal (dans l'ensemble bien « introverti » depuis *Procamelus occidentalis*) et la *suprasylvia* antérieure.

Existe-t-il chez les Artiodactyles et les Périssodactyles un sillon homologue au sillon *x* des Tylopodes ? En fait, il est toujours difficile, sinon impossible, de rechercher l'homologie de ce type d'anfractuosité. En effet, ces *sulci* secondaires ou accessoires naissent en général par compensation, c'est-à-dire que leur apparition et leur degré d'extension sont conditionnés par le degré d'épanouissement des sillons primaires et par l'ampleur des zones néocorticales comprises entre ces sillons. Aussi, pour chaque groupe, les conditions qui président à l'apparition de ces sillons sont-elles différentes et, de ce fait, ces *sulci* deviennent caractéristiques de chacun des groupes considérés. Il en résulte que ces sillons secondaires et compensateurs ne peuvent pas faire l'objet d'homologation. Il faut rappeler à ce propos ce qu'écrivait R. Anthony en 1913 : « Les motifs qui semblent avoir détourné les neurologistes des études de morphologie cérébrale, c'est l'exagération évidente de certains auteurs qui ont voulu envers et contre tous homologuer tous les plissements des non-primates et des primates, et réciproquement, sans discerner les sillons fondamentaux de ceux qui sont particuliers à chaque type morphologique constitué, en rapport avec des causes morphogéniques spéciales à chacun. »

Les conditions d'apparition du sillon *x* étant particulières aux Tylopodes (coronal très « introverti » déterminant avec la *suprasylvia* antérieure un large *gyrus*), il en résulte que le sillon *x* est lui-même caractéristique du groupe.

Latéral

(R. Anthony et de Grzybowski, 1930)

a) Interprétation

Ce sillon primaire sensiblement parallèle à la *suprasylvia* forme, par définition, la limite médiale du *gyrus* III. Chez les Artiodactyles et les Périssodactyles, le latéral est généralement flanqué respectivement du côté externe et interne par les sillons secondaires ectolatéral et entolatéral moins profonds, et qui lui sont approximativement parallèles.

Quel est, chez les Camélinés, l'homologue du latéral parmi les anfractuosités *ec.*, *l.*, et *en.* ? Le sillon *l.* particulièrement « introverti » présente de ce fait la situation topographique d'un entolatéral (Lesbre et Forgeot). En fait, le sillon *l.* est bien l'homologue du latéral (Krueg, Elliot-Smith ; Kurz ; Friant et L'Hœst ; Haller) parce qu'il est plus profond, mieux individualisé et apparaît plus rapidement, au cours de l'ontogenèse, que les sillons *ec.* et *en.*

b) Caractéristiques du latéral des Tylopodes

— « Pronation » accentuée. Le latéral des Tylopodes est un sillon profond, peu ramifié sensiblement parallèle à l'axe sagittal, et si proche de la scissure interhémisphérique qu'il peut disparaître dans sa région moyenne sur la face interne de l'hémisphère cérébral. « L'introversion » très accentuée du latéral signalée par Krueg, Kurz, Friant et L'Hœst sem-

ble propre aux Camélinés [1]. En effet, on ne trouve jamais chez les autres Artiodactyles un latéral aussi proche de la scissure interhémisphérique.

— Relation du coronal avec le sillon latéral. L'extrémité du latéral, séparée de l'ansate par un mince *gyrus* (Elliot-Smith, 1902 *c* ; Dechaseaux, 1963), se place le plus souvent dans le prolongement du coronal [2].

c) Variations

Dans les deux genres le latéral se fragmente exceptionnellement. Son extrémité antérieure se place rarement entre le pied du coronal et la scissure interhémisphérique. Dans sa région moyenne, il se place sur la face médiale de l'hémisphère cérébral dans la moitié des cas, à l'exception de *Camelus bactrianus*. Lorsque le latéral est très « introverti », la plus grande partie du sillon disparaît sur la face médiale de l'hémisphère et émerge seulement de la scissure interhémisphérique par son extrémité antérieure et postérieure (*Camelus dromedarius*, et tous les Lamas). Chez les Tylopodes sud-américains la tendance à l' « introversion » du sillon *l.* est nettement plus marquée que chez le Dromadaire.

Ectolatéral

(R. Anthony et de Grzybowski, 1930)

a) Interprétation

L'ectolatéral, sillon néopalléal secondaire [3], se place par définition entre la *suprasylvia* et le latéral (*gyrus* III). De ce fait, l'ectolatéral correspond sur notre schéma au sillon *ec.* (Kurz ; Haller ; Friant et L'Hœst).

b) Caractéristiques de l'ectolatéral des Tylopodes

Le *gyrus* III des Camélinés, toujours bien développé, possède de ce fait un système d'anfractuosités complexe, mais différent dans les deux genres.

Chez les Lamas (fig. 11 A, B, C, D) il existe (sur tous les hémisphères observés), sensiblement au milieu du *gyrus* III, un long sillon (parcourant approximativement toute la longueur de la circonvolution) peu ramifié, parallèle à la scissure interhémisphérique, continu ou fragmenté en deux ou trois longs segments. Dans 68 % des cas observés, cette

1. On reconnaît une disposition comparable chez les Équidés (Simon, 1965), le latéral est toutefois moins proche de la scissure interhémisphérique qu'il ne l'est chez les Camélinés.

2. Le latéral se trouve également dans le prolongement du coronal chez les Giraffidés et les Périssodactyles (Friant, 1954 ; Dechaseaux, 1962). Chez les Carnivores, le latéral et le coronal forment fréquemment un sillon unique : le sillon corono-latéral.

3. L'ectolatéral serait, selon Friant, caractéristique des Artiodactyles et des Périssodactyles. En fait, on le trouve chez les Canidés et les Ursidés, mais il demeure absent chez les Félidés. Par ailleurs, l'ectolatéral est très atténué chez le Céphalophe et les Hippopotamidés (Friant, 1940) et n'existe pas chez le Tragule *Hyaemoschus* et un certain nombre d'Artiodactyles fossiles. Il apparaît chez certains Artiodactyles dès l'Oligocène (*Merycoidodon*).

longue anfractuosité est flanquée des côtés externe et interne, ou d'un seul côté à la fois, par un sillon plus court, peu ramifié, continu ou brisé en deux ou trois tronçons de taille moyenne et parallèles à la scissure interhémisphérique. Nous appellerons ces sillons marginaux, ectolatéral accessoire interne et ectolatéral accessoire externe, par opposition à l'important sillon médian ou ectolatéral principal. En ce qui concerne les variabilités individuelles :

— l'ectolatéral principal existe seul, dans 32 % des cas observés ;

— l'ectolatéral principal est accompagné d'un ectolatéral accessoire dans 50 % des cas (ectolatéral principal et accessoire interne, 20 % ; ectolatéral principal et accessoire externe, 80 %) ; les trois ectolatéraux sont représentés dans 18 % des cas.

Chez les Chameaux (fig. 11 E), le *gyrus* III est entaillé par un ensemble d'anfractuosités nombreuses, courtes, très ramifiées, disposées de façon anarchique et venant s'intercaler du côté externe entre les longues branches médiales de la *suprasylvia* moyenne et postérieure. Il est probable que ce système fissural dérive du précédent et représente en quelque sorte l'ectolatéral principal et les ectolatéraux accessoires des Lamas, fractionnés et désorganisés à l'extrême. Nous avons observé, en effet, sur les deux hémisphères d'un Bactriane, un ensemble d'anfractuosités courtes, ramifiées, disposées sensiblement selon un axe approximativement parallèle à la scissure interhémisphérique, représentant très probablement l'ectolatéral principal des Lamas. En outre, ce sillon était bordé latéralement des côtés externe et interne, par deux petites fissures ramifiées brisées en deux ou trois tronçons, correspondant très certainement au sillon accessoire externe et interne des formes sud-américaines.

c) Conclusions

Pour les deux genres, les sillons secondaires du *gyrus* III (ectolatéral sens large) constituent de bons éléments de diagnose différentielle, puisqu'ils permettent de distinguer à coup sûr le néopallium d'un Lama de celui d'un Chameau. Ils sont donc caractéristiques du genre considéré.

Entolatéral

(R. Anthony et de Grzybowski, 1930)

a) Interprétation

L'entolatéral est un sillon secondaire sensiblement parallèle à l'axe sagittal, placé en principe sur la face externe du *gyrus* IV (*gyrus entomarginalis* de Simon), mais qui toutefois peut se rapprocher de la scissure interhémisphérique au point de disparaître en partie sur la face médiale de l'hémisphère cérébral (Renne, Daim, Cheval). Ce sillon, commun aux Carnivores, aux Artiodactyles et Périssodactyles, qui apparaît tardivement au cours de l'ontogenèse et de la phylogenèse [1], se développe en général lorsque le cerveau a atteint une certaine taille. Absent chez les petits Ongulés (*Hydropotes*), il est court chez le Che-

1. On décrit toutefois un entolatéral chez le *Pachycynodon* de l'Eocène supérieur (Dechaseaux, 1968).

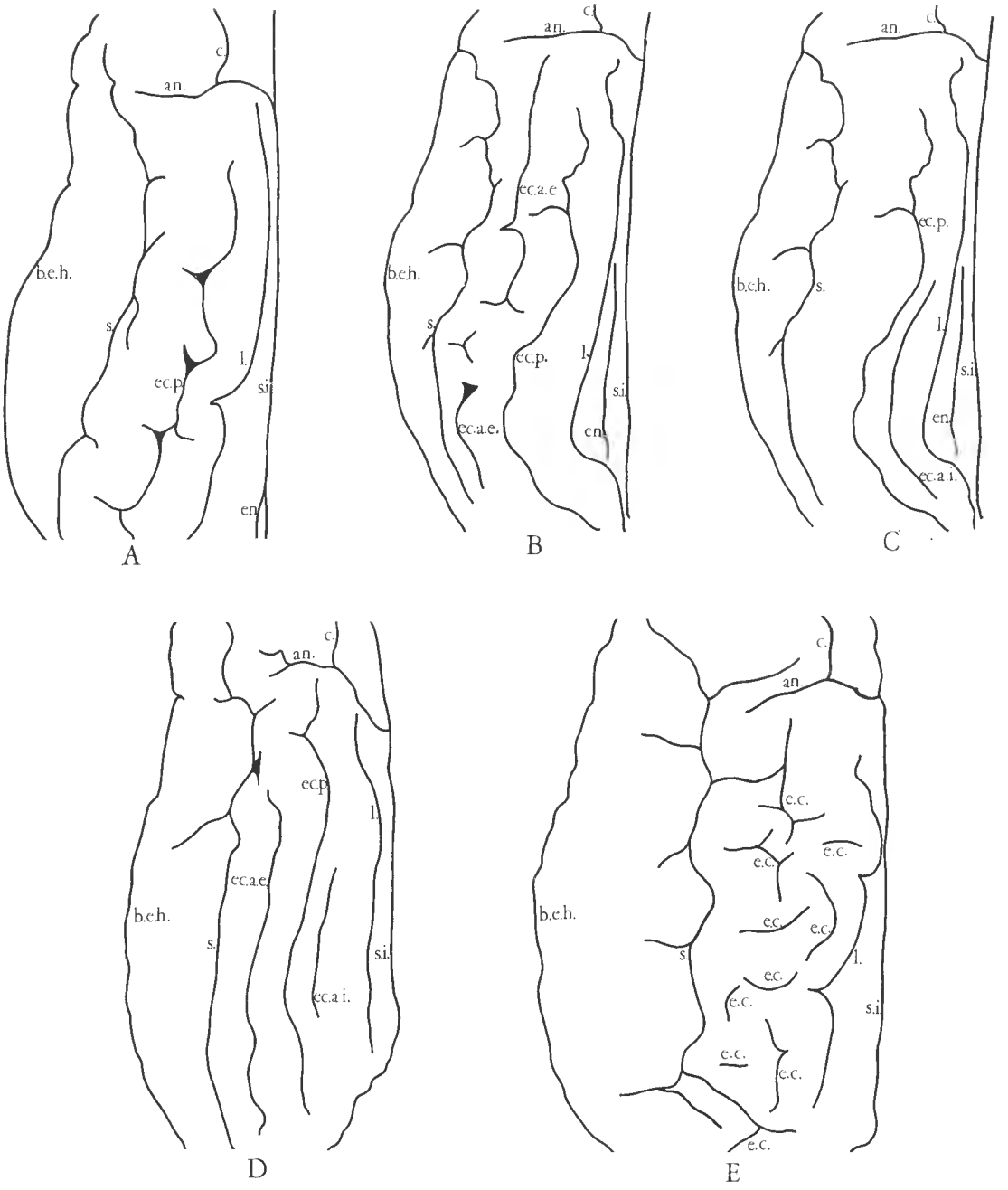

Fig. 11. — Système ectolatéral chez les Lamas (A, B, C, D) et chez les Chameaux (E).
an., ansate ; *b.e.h.*, bord externe de l'hémisphère cérébral ; *c.*, coronal ; *e.c.*, « ectolatéral » de type *Camelus* ; *ec.a.e.*, ectolatéral accessoire externe ; *ec.a.i.*, ectolatéral accessoire interne ; *ec.p.*, ectolatéral principal ; *en.*, entolatéral ; *l.*, latéral ; *s.*, *suprasylvia* ; *s.i.*, scissure interhémisphérique.

vreuil et la plupart des Cerfs, s'allonge chez le Renne et le Daim et devient important chez les Bovidés et les Giraffidés (SIGOGNEAU, 1959).

L'entolatéral existe-t-il chez les Camélinés ? L'entolatéral n'a jamais été décrit chez les Tylopodes [1], quoique nettement représenté par le sillon *en*. L'entolatéral est passé inaperçu en raison semble-t-il de son faible développement. Toutefois, à condition d'examiner une série importante d'hémisphères cérébraux de Camélinés, on peut retrouver (plus fréquemment chez les Lamas), sur le bord dorso-médial, un entolatéral continu, bien individualisé, évoquant très précisément l'entolatéral des formes précédentes.

b) Caractéristiques de l'entolatéral des Tylopodes et variations

L'entolatéral des Tylopodes est un sillon généralement peu important, plutôt instable, se développant à la limite dorso-médiale postérieure de l'hémisphère cérébral, présentant toutefois une certaine tendance à se placer sur sa face interne [2]. La réduction de l'entolatéral et sa propension à se déplacer vers la face médiale de l'hémisphère sont la conséquence évidente de la « pronation » accentuée de la *suprasylvia* et du latéral. En effet, lorsque ces sillons sont éloignés de la scissure interhémisphérique, on trouve généralement un entolatéral plus long, mieux individualisé, placé sensiblement au milieu du mince *gyrus entomarginalis* [3]. Par contre, lorsque la *suprasylvia* et le latéral sont très « introvertis », l'entolatéral est peu développé, plus ou moins absent de la face dorsale et placé presque entièrement sur la face interne de l'hémisphère [4].

1. A l'exception de KURZ qui confond l'entolatéral avec un sillon appartenant au système fissural de la face médiale (*sp.*).

2. L'entolatéral des Équidés est également très « introverti » mais sensiblement plus long et plus stable que celui des Camélinés.

3. Ou portion externe du *gyrus* IV.

4. Il existe une corrélation certaine entre le degré de « pronation » de la *suprasylvia* et celui du latéral, du coronal (postérieur et moyen) et de l'entolatéral. Ainsi, lorsque la *suprasylvia* est éloignée de la scissure interhémisphérique, le latéral, le coronal et l'entolatéral sont également écartés de l'axe sagittal. Inversement, lorsque « l'introversion » de la *suprasylvia* est importante, on note parallèlement un déplacement de ces sillons vers la face médiale de l'hémisphère. Cette tendance au développement des masses néopalléales vers la scissure interhémisphérique peut être mise en évidence en mesurant respectivement la hauteur du néocortex médial pris au milieu du corps calleux (segment interne = *S.I.*), et la largeur (prise au même niveau) du *gyrus* compris entre la *suprasylvia* et le bord dorso-médial de l'hémisphère (segment interne = *S.E.*).

Exemples pris sur différents hémisphères de Lamas :

	S.E.		*S.I.*		
suprasylvia faiblement « introvertie »	2	+	1,6	=	3,6 cm
	2	+	1,6	=	3,6 cm
	1,7	+	1,6	=	3,3 cm
suprasylvia fortement « introvertie »	1,6	+	1,8	=	3,4 cm
	1,5	+	1,8	=	3,3 cm
	1,3	+	2	=	3,3 cm
	1,2	+	2	=	3,3 cm

Lorsque la « pronation » est faible, le segment externe est plus important que le segment interne ; inversement, lorsque la « pronation » est importante, le segment externe est moins large que le segment interne. En conséquence, tout se passe comme si le segment interne recueillait, au cours du déplacement de la *suprasylvia* vers la scissure interhémisphérique, les portions du segment externe.

Chez les Camélidés, l'épanouissement remarquable de certains secteurs néopalléaux de la face externe vers la face médiale de l'hémisphère (« pronation » de KRUEG ou « introversion » de SPATZ) se manifeste donc extérieurement par la proximité remarquable de l'axe sagittal, des sillons *suprasylvia*, latéral, coronal

Sillon olfactif ou sulcus olfactorius

(Kurz, 1926)

Le sillon olfactif placé par définition sous le pédoncule olfactif, à la limite du néocortex frontal et du *gyrus rectus*, est donc représenté sur notre schéma par le sillon *o*. (Kurz).

Sillon transverse et sillon du gyrus rectus

Les sillons *f.t.* et *g.r.* n'ont jamais été décrits. En raison de leur situation topographique, nous les appellerons respectivement sillon frontal transverse et sillon du *gyrus rectus*.

Splénial ou fissura splenialis

(Krueg, 1878)

a) Définition

La signification du sillon splénial étant différente selon les auteurs, il se pose à nouveau un problème de définition.

— Le terme splénial a été créé par Krueg en 1878 pour désigner chez les Artiodactyles et les Périssodactyles le plus important sillon de la face interne de l'hémisphère qui, dans la majeure partie de son trajet, s'étend au-dessus du *splenium* du corps calleux.

— Elliot-Smith (1902 *c*, 1903) montre que le sillon splénial est formé au moins par l'union de deux éléments originellement indépendants [1] : la calcarine et l'intercalaire.

La calcarine constitue la partie postérieure du splénial s'étendant derrière et dessous le bourrelet du corps calleux. Ce sillon toujours très profond, s'individualisant rapidement au cours de l'ontogenèse, serait, selon Elliot-Smith, l'anfractuosité la plus largement répandue sur l'hémisphère cérébral mammalien (il existe chez tous les Mammifères excepté chez la plupart des Marsupiaux et Édentés). En outre, l'auteur décrit postérieurement un sillon parallèle et parfois uni à la calcarine : la fissure rétrocalcarine [2].

L'intercalaire est un sillon d'importance morphologique secondaire, nommé ainsi par Elliot-Smith parce qu'il s'intercale d'une manière caractéristique entre la calcarine et le génual (sillon

(postérieur et moyen), et entolatéral. Cette « pronation » stable et très importante chez le Dromadaire semble moins accentuée chez le Bactriane et extrêmement variable chez les Lamas, puisqu'on peut rencontrer, parmi les différentes espèces constituant ce dernier genre, des hémisphères cérébraux très « introvertis » et d'autres présentant une *suprasylvia*, un latéral, un coronal, et un entolatéral particulièrement éloignés de la scissure interhémisphérique.

1. La calcarine est généralement séparée de l'intercalaire chez les formes archaïques (Bradype par exemple). Cette disposition serait primitive (J. Anthony, 1953 *a*).

2. Chez les non-Primates, il est préférable d'appeler cette fissure *ramus horizontalis posterior* (Ariens-Kappers, 1913 *b*) car, vraisemblablement, ce sillon n'est pas homologue de la fissure rétrocalcarine des Primates (Ariens-Kappers ; Friant).

situé face au genou du corps calleux). L'intercalaire, toujours représenté chez les Mammifères (en dehors de quelques exceptions), est généralement lié à la calcarine.

En résumé, le splénial est formé, selon l'auteur, par l'union de l'intercalaire et de la calcarine, alors que la liaison entre l'intercalaire et le génual constitue le callosomarginal (Bradley ; Schellenberg ; Ellenberger et Baum ; Elliot-Smith). En outre, Elliot-Smith reconnaît, sans lui donner d'appellation précise, un ensemble plus rare constitué par la liaison de la calcarine, de l'intercalaire et du crucial.

— Friant (1939), Sigogneau (1959) distinguent généralement dans le splénial trois éléments différents : la calcarine, l'intercalaire et le crucial.

Le crucial [1] a d'abord été décrit chez les Carnivores (Leuret). Chez ces formes il incise profondément la face médiale de l'hémisphère pour se poursuivre sur la face dorso-frontale en formant avec le coronal le *gyrus* sigmoïde de Flower. En outre, ce sillon est soit séparé (Ours) soit en continuité avec l'intercalaire (Chat, Chien, Marte).

L'existence de ce sillon chez les Artiodactyles et les Périssodactyles a longtemps été très discutée.

Selon Krueg (1878), Turner (1890), Ariens-Kappers (1913 *b*), Haller (1936), le crucial, caractéristique du cerveau des Carnassiers, n'existe jamais chez les Artiodactyles et les Périssodactyles. Par définition, le crucial ne serait jamais lié au sillon de la face dorsale de l'hémisphère cérébral (Ariens-Kappers ; Huber et Crosby, 1936). Ainsi, chez ces Ongulés les anfractuosités qui, par leur tracé, leur situation topographique, leur relation (continuité avec l'intercalaire), ont l'apparence du crucial des Carnivores, demeurent dans la majorité des cas liées au coronal ou à d'autres sillons de la face externe de l'hémisphère. De ce fait, aucun de ces sillons ne peut être l'homologue du crucial des Carnassiers. Ils représentent soit l'ansate, soit les branches externes de l'intercalaire, ou plus rarement l'extrémité antérieure de ce sillon. En fait, on peut observer chez certains Ongulés (Gazelle par exemple : Friant, 1938) un sillon de la face dorso-frontale réuni à l'intercalaire, ne présentant aucune relation de continuité avec le coronal, l'ansate ou quelques autres sillons de la face externe de l'hémisphère et qui de ce fait, représente toutes les caractéristiques morphologiques d'un crucial.

Selon Bradley (1899), Flatau et Jacobsohn (1899), Ellenberger et Baum (1903), Lesbre et Forgeot (1904), R. Anthony et de Grzybowski (1930), Friant (1938), J. Anthony (1961), Tagand et Barone (1962), le sillon crucial serait généralement présent chez les Artiodactyles et les Périssodactyles [2]. Il serait en outre peu développé, engendrant de ce fait une « bosse cruciale » peu importante. On doit noter, d'emblée, que les auteurs ne sont pas tous d'accord pour déterminer avec précision l'emplacement réel du sillon sur la face dorso-frontale de l'hémisphère. Ainsi, pour certains, telle anfractuosité est l'homologue du crucial, alors que pour d'autres, ce même sillon représente soit l'ansate soit le coronal ou inversement. Afin de reconnaître ce sillon, bien des auteurs emploient les critères de situation topographique et de relation morphologique entre *sulci* (en tenant compte également du tracé et de la profondeur de l'anfractuosité). Ainsi pour Friant (1938) et Sigogneau (1959), le crucial forme « par définition le sillon continuant l'intercalaire sur la face externe » (Sigogneau, 1959). Ce moyen d'investigation est, semble-t-il, insuffisant puisque, dans certains cas, l'ansate peut s'unir également à l'intercalaire. En examinant les relations du sillon crucial avec les aires architectoniques qui le bordent, certains auteurs ont défini une méthode plus précise permettant de repérer le crucial parmi les autres anfractuosités présentant sensiblement la même disposition morphologique. Ainsi le sillon crucial formant le bord antérieur de l'aire motrice pyramidale [3] (aire de Brodmann caractérisée par les cellules de Betz au niveau de la cinquième couche) se distingue de l'ansate qui n'entretient jamais de rapport précis avec celle-ci. Employant cette méthode, R. Anthony et de Grzybowski reconnaissent ainsi le crucial chez le Porc (1931), chez le Bœuf (1933), chez le Cheval (1930). En outre, ils rejettent l'interprétation d'Ariens-Kappers selon laquelle le crucial n'est jamais lié au coronal, puisque chez le Cheval et le Porc ces deux sillons contractent une liaison. Toutefois, le crucial n'entretiendrait pas de

1. On a nommé ce sillon crucial ou crucié, parce qu'il forme chez les Carnivores une croix caractéristique avec la scissure interhémisphérique.
2. Toutefois, il serait absent chez certaines formes (*Hydropotes* : Sigogneau, 1959).
3. Voir p. 250.

rapport aussi précis avec l'aire 4 de Brodmann [1]. Par exemple, chez le Chèvre et le Bœuf, les cellules de Betz se trouvent réparties aussi bien en avant qu'en arrière du crucial [2], alors que, chez le Porc, ces dernières sont nombreuses en arrière du sillon sans toutefois atteindre l'ansate ou crucial accessoire (Barone, Nanda et Karamanlidis, 1965). De ce fait, la méthode histologique serait assez imprécise et les résultats qui en découleraient plus discutables.

En conclusion, nous admettons que le sillon crucial est généralement présent chez les Artiodactyles et les Périssodactyles, que le splénial est un sillon complexe formé d'au moins deux éléments, la calcarine et l'intercalaire, auxquels peut s'adjoindre un crucial court et peu développé.

b) Le splénial chez les Tylopodes

Interprétation

Sur la face interne de l'hémisphère cérébral des Camélinés se développe une longue et profonde anfractuosité : le sillon *sp.* Après avoir contourné le bourrelet du corps calleux, sa caractéristique essentielle est de s'écarter progressivement de la commissure interhémisphérique pour atteindre finalement la face frontale de l'hémisphère où il se ramifie en deux branches ($sp._1$ et $sp._2$).

— La partie rétrospléniale (*ca.*), particulièrement profonde, correspond à la calcarine (Elliot-Smith ; Friant et L'Hœst) et la fissure *r.h.p.*, au *ramus horizontalis posterior* d'Ariens-Kappers (rétrocalcarine d'Elliot-Smith). Ce rameau peut être séparé de la calcarine par un *gyrus* profond et caché. Elliot-Smith voit là « une disposition singulière suggérant fortement un arrangement qui se fixera dans le cerveau humain » (1903).

— Le sillon oblique, qui prolonge vers l'avant la calcarine pour apparaître sur la face externe de l'hémisphère, représente, selon Elliot-Smith, un sillon intercalaire particulièrement développé qui, contrairement aux Giraffidés, au Bœuf et au Cheval, ne rejoint pas le sillon génual. Kurz, sans préciser, voit dans ce segment les parties moyenne et antérieure du sillon splénial. Les rameaux $sp._1$ et $sp._2$ représenteraient en outre les branches latérale et externe du sillon. Selon Lesbre et Forgeot, la partie la plus antérieure de l'anfractuosité correspondrait au sillon génual. Enfin, d'après Chudzinsky, $sp._1$ constituerait le sillon crucial.

La partie moyenne du sillon *sp.* comprise entre la calcarine et l'extrémité antérieure du corps calleux correspond à l'intercalaire. Par contre, il est très difficile de donner d'emblée une signification précise à la partie antérieure du sillon *sp.*, en raison de sa situation topographique élevée, de sa direction fortement oblique de bas en haut, et de son passage tardif sur la face externe du « pôle frontal » de l'hémisphère cérébral. Quelle valeur peut-on donner à la partie antérieure du sillon *sp.* ? Correspond-elle au génual, au crucial, ou fait-elle partie de l'intercalaire ? Nous pouvons d'emblée éliminer la première hypothèse car le génual n'atteint jamais une position aussi élevée. En outre, on ne pourrait qualifier le sillon placé face au genou du corps calleux. La partie antérieure du splénial représente-t-elle le sillon crucial ? Nous savons que le crucial est présent chez la plupart des Artiodactyles et Périssodactyles, qu'il prolonge le plus souvent l'intercalaire et se poursuit de façon brève sur la face externe de l'hémisphère, en se centrant sur l'aire 4 de Brodmann. Par analogie, on pourrait considérer $sp._1$ ou $sp._2$ comme équivalent à la partie antérieure du splénial des Gazelles (Friant, 1938), formée par l'extrémité antérieure de l'intercalaire et du crucial. Dans ces conditions, le crucial des Camélinés aurait une position très rostrale (sensiblement au niveau de l'extrémité du « pôle frontal »), l'aire prémotrice et le cortex granulaire (associatif) qui le précèdent seraient de ce fait particulièrement réduits. Le faible développement de ces territoires réputés associatifs aurait pour conséquence de placer les Tylopodes parmi

1. On retrouverait, par ailleurs, des cellules de Betz dans des aires autres que l'aire 4 de Brodmann.
2. On rencontre cette disposition chez le Chat et le Chien.

les Mammifères les plus archaïques. Or, chez les Artiodactyles et les Périssodactyles les plus primitifs, le crucial n'a jamais une situation aussi antérieure. On peut donc considérer, en toute logique, que les sillons $sp._1$ et $sp._2$ ne représentent pas le crucial. L'examen histologique de cette région par Friant et L'Hœst (1940) confirme en quelque sorte ces conclusions, puisque ces auteurs ne reconnaissent pas, sur la face externe de l'hémisphère, de sillons établissant des relations précises avec l'aire 4 de Brodmann.

En conclusion, le crucial, selon toute vraisemblance, n'existe pas chez les Camélinés. De ce fait, la partie la plus antérieure du sillon splénial représente bien l'extrémité antérieure de l'intercalaire (Elliot-Smith, 1902). Nous distinguerons donc un intercalaire mésial (*sp.*) et un intercalaire externe ($sp._2$) sur lequel se greffe la branche ($sp._1$).

Caractéristiques du splénial chez les Tylopodes

Le splénial des Camélinés est donc formé de deux segments : la calcarine et l'intercalaire, auxquels s'adjoignent le *ramus horizontalis posterior* (*r.h.p.*) et le sillon *b.v.sp.*, équivalant au *ramus ascendens medius splenialis* d'Ariens-Kappers. Les caractéristiques essentielles du splénial des Tylopodes sont : 1° de ne point posséder de crucial ; 2° de présenter un intercalaire particulièrement long, séparé du génual, susceptible d'atteindre la face externe de l'hémisphère et d'être fortement oblique de bas en haut et d'arrière en avant. Le splénial est, de ce fait, très « introverti » postérieurement et présente au contraire dans la région antérieure une nette tendance à la « supination » [1]. D'une façon générale, on peut donc considérer que l'hémisphère cérébral des Tylopodes est en état de « pronation » accentuée dans sa région postérieure et moyenne (jusqu'au coronal moyen) et en état de « supination » légère au niveau du « pôle frontal ».

Variations du splénial

Dans les deux genres, l'intercalaire peut se fracturer au niveau de $sp._1$ et $sp._2$. Dans ce cas, le tronc principal de l'intercalaire peut s'unir au sillon génual (ces variations sont rares). Le *ramus ascendens medius splenialis* est inconstant. Vers l'arrière, chez les Lamas, le splénial est nettement plus éloigné du corps calleux qu'il ne l'est chez les Chameaux. C'est dans l'ensemble un sillon particulièrement stable.

Suprasplénial ou sulcus suprasplenialis

(Ariens-Kappers, 1913 *b*)

a) Interprétation

Le suprasplénial représente une anfractuosité profonde et longitudinale, qui se développe, par définition, sur la face interne du *gyrus* IV postérieur, c'est-à-dire entre le bord dorso-médial de l'hémisphère et l'intercalaire. Le sillon *ssp.* des Camélinés correspond donc au suprasplénial [2] ($sp._2$ de Friant et L'Hœst).

1. On connaît une disposition inverse chez les petits Ongulés (*Moschiola, Hydropotes, Odocoileus* : Sigogneau, 1959).
2. Kurz l'a confondu avec l'entolatéral.

b) Caractéristiques du suprasplénial des Tylopodes

Le suprasplénial des Camélinés présente tous les caractères d'un sillon primaire. Il apparaît rapidement au cours de l'ontogenèse pour devenir généralement profond et particulièrement stable. Par ailleurs, ce sillon devient véritablement caractéristique des Tylopodes actuels puisqu'il n'est jamais représenté chez l'ensemble des Artiodactyles [1] (Friant et L'Hœst).

Suprasplénial accessoire

Le sillon *ssp.ac.*, souvent absent ou faiblement indiqué, n'a jamais été décrit. Nous l'appellerons suprasplénial accessoire en raison de sa situation topographique et de sa grande instabilité morphologique.

Génual ou sillon génual et rostral ou sulcus rostralis

(Elliot-Smith, 1902 *c*) (Flatau et Jacobsohn, 1899)

Le génual est un sillon sensiblement transverse placé, par définition, face au genou du corps calleux. Il est généralement accompagné en avant et vers la base par une petite anfractuosité d'importance secondaire, le *sulcus rostralis*. Le génual correspond donc au sillon *g.* et le rostral au sillon *ro.* Ces deux *sulci*, liés le plus souvent entre eux, présentent une très grande variabilité morphologique.

Entosplénial ou fissura entosplenialis, entogénual ou fissura entogenualis et entorétrosplénial

(Koeppen et Loewenstein, 1905) (Schellenberg, 1900)

L'entosplénial constitue un sillon longitudinal situé, par définition, entre le splénial et le corps calleux, c'est-à-dire dans le *gyrus cinguli*. Généralement bien développé chez les grands Artiodactyles et Périssodactyles, il correspond chez les Camélinés au sillon *esp.* Par ailleurs, il est prolongé dans certains cas en avant du genou du corps calleux par un entogénual (*ege.*) très instable.

L'entosplénial des Camélinés est variable selon les genres :

1. Le suprasplénial demeure extrêmement rare chez les Artiodactyles et les Périssodactyles. On l'a reconnu essentiellement chez les Carnivores (Friant) et chez le Cheval (Lesbre et Forgeot ; Flatau et Jacobsohn ; Tagand et Barone). Par ailleurs, le suprasplénial que décrivent Ariens-Kappers, Huber et Crosby (1936) chez la Girafe, représente un sillon instable, peu profond, appartenant davantage à la face externe du *gyrus* IV qu'à sa face interne. De ce fait, il ne serait pas véritablement homologue du suprasplénial. Contrairement à ce qu'affirment certains auteurs, l'apparition du suprasplénial ne semble pas liée au développement important des hémisphères cérébraux. En effet, il est absent chez la plupart des grands Artiodactyles et Périssodactyles (Hippopotame, Girafe, Okapi, Bœuf, Tapir) mais présent chez des formes de taille plus modeste (Lamas).

L'entosplénial des Chameaux, bien différencié antérieurement, s'oblitère progressivement en arrière pour disparaître complètement au milieu du *gyrus cinguli* (pl. VI, D). Chez les Lamas, l'entosplénial atteint le bourrelet du corps calleux. Par ailleurs, il se poursuit dans certains cas par un entorétrosplénial sensiblement parallèle à la calcarine (pl. VII, C). On peut, semble-t-il, donner à cette variation une explication d'ordre morphologique. En effet, le splénial des Lamas est notablement moins introverti ou plus éloigné du corps calleux qu'il ne l'est chez les Chameaux (pl. VI, D, VII, C). Il en résulte que le *gyrus cinguli* des Lamas, contrairement à celui des Chameaux, est suffisamment large pour permettre à l'entosplénial et à l'entorétrosplénial de se développer pleinement vers l'arrière.

7) Conclusions générales relatives à la fissuration du néocortex (tabl. I)

Nous conclurons ce chapitre en donnant un tableau (tabl. I) qui groupera les interprétations de la fissuration néopalléale des Camélinés actuels proposées par les différents auteurs et la nomenclature finalement adoptée. Nous envisagerons maintenant les problèmes relatifs à la variation de l'appareil circonvolutionnaire.

L'examen de la variation du plan gyrencéphalique des Camélinés actuels conduit à analyser la variabilité des sillons qui le composent. Ces derniers sont susceptibles de se modifier dans leur morphologie, leur degré de développement, dans les relations qu'ils contractent entre eux et par leur situation topographique. Ces modalités peuvent être classées en deux catégories.

— La première groupe l'ensemble des variations susceptibles de donner des informations d'ordre taxonomique. Il s'agit, d'une part, des variations intergénériques (ex. : variation de l'ecto-latéral, de l'entosplénial et de l'entorétrosplénial chez les Lamas et les Chameaux) et, d'autre part, des variations interspécifiques (degré de « pronation » de la *suprasylvia* et du latéral chez les Chameaux). On note d'emblée que ce type de variabilité est relativement rare. En d'autres termes, il existe peu de caractères gyrencéphaliques génériques et spécifiques mais plutôt un ensemble de caractères circonvolutionnaires communs aux Lamas et aux Chameaux et propres à la famille des Tylopodes (voir p. 256). Par ailleurs, certaines dispositions tendent, sans y parvenir parfaitement, à devenir caractéristiques du genre considéré. Ainsi, la rupture de la rhinale postérieure en deux tronçons (disposition 4 — 75 %) représente très probablement la fluctuation d'un caractère (25 %) qui n'est pas encore fixé dans le génotype des Chameaux. (Il n'a donc pas une valeur systématique absolue mais une valeur systématique statistique.)

— La deuxième rassemble un groupe important de variations communes aux différentes espèces de Chameaux et de Lamas [1] (ex. : liaison de la *presylvia* avec la rhinale antérieure, rupture de la *suprasylvia* en deux portions, liaison du diagonal avec le rameau ascendant de l'*ectosylvia* antérieure). Ce type de fluctuation présente tous les caractères d'une variation individuelle (variabilité d'un individu à l'autre et d'un hémisphère à l'autre), mais ne peut être considéré comme telle puisqu'il se manifeste de façon sensiblement comparable à l'intérieur de chacune des espèces considérées [2]. Il faut toutefois noter que la fréquence de ces variations est parfois différente selon les genres [3]. Par exemple la liaison du diagonal et de l'*ectosylvia* est réalisée dans 46,6 % des cas observés chez les Chameaux et 53,1 % chez les Lamas, la liaison entre le sillon x et le diagonal est inexistante chez les Chameaux, mais présente chez les Lamas (6,7 %). Mais notre échantillon demeure trop restreint pour que nous puissions conclure que cette différence de fréquence est statistique-

1. Néanmoins, certaines variations sont communes essentiellement aux différentes espèces de Lamas (disposition de l'ansate par rapport à la scissure interhémisphérique,..).
2. Ce type de variabilité, bien connu en biologie, n'a pas reçu d'appellation précise.
3. Et probablement selon les espèces.

ment significative. Toutefois, il semble que l'amplitude des variations soit plus importante chez les Lamas. On constate, par ailleurs, que les sillons les plus instables sont ceux qui apparaissent le plus tardivement au cours de l'ontogenèse (les sillons secondaires ou accessoires — oblique, diagonal, sillon arqué, ectolatéral, entolatéral — et la portion terminale des sillons primaires, *ectosylvia* antérieure par exemple). On doit noter, d'autre part, qu'un certain nombre de ces variations semblent être le fait du hasard (liaison de certains sillons secondaires entre eux), d'autres, par contre, peuvent être considérés comme « compensatrices » (Elliot-Smith, 1902), c'est-à-dire que les variations d'un sillon se font en sens inverse des variations d'un sillon voisin. En d'autres termes, les fluctuations des *sulci* tendent à se compenser l'une l'autre. Notons enfin que, parmi ce type de fluctuation et à travers les variations intergénériques et interspécifiques (degré de pronation des sillons du système marginal chez le Bactriane et le Dromadaire), l'on peut saisir certains aspects, le témoignage et l'indication des principales tendances qui caractérisent l'évolution de l'écorce néopalléale chez les Tylopodes. Ainsi, certains cerveaux, en raison précisément des modalités de ces variations, semblent se rattacher à un état ancestral (rhinale continue, operculisation réduite, faible pronation), d'autres, au contraire, présentent toutes les caractéristiques d'un cerveau plus avancé et semblent préfigurer un nouveau stade évolutif (rupture de la rhinale postérieure en deux tronçons, operculisation accentuée, pronation accusée). Ainsi, comme le suggérait Sigogneau (1959), il y aurait lieu de distinguer à l'intérieur d'échantillon homogène, plutôt que des cerveaux normaux et anormaux (Rogner), des cerveaux « conservateurs » et des cerveaux « évolués ».

En résumé, les différences observées entre l'appareil circonvolutionnaire des Lamas et celui des Chameaux sont faibles. Par ailleurs, le plan gyrencéphalique commun à l'ensemble des Camélinés se révèle, d'une façon générale, relativement stable. Il serait toutefois nettement plus fluctuant chez les Lamas, comme si, chez ces derniers, le plan était d'acquisition plus récente et, de ce fait, non définitivement fixé.

IV. CONCLUSIONS RELATIVES A L'ENCÉPHALE DES TYLOPODES

Pour conclure ce chapitre, nous rechercherons comment classer les principales caractéristiques morphologiques de l'encéphale des Camélinés actuels à l'intérieur des cinq rubriques suivantes :

— la première groupera les caractères encéphaliques généraux, ou caractères encéphaliques communs à tous les Artiodactyles et Périssodactyles ;
— la deuxième rassemblera les caractères encéphaliques rencontrés à la fois chez les Camélinés et chez quelques autres Artiodactyles et Périssodactyles ;
— la troisième donnera les caractères encéphaliques propres à la famille des Camélinés actuels ;
— les deux dernières rubriques énumèreront les caractères encéphaliques génériques et spécifiques du groupe.

A) Caractères encéphaliques généraux

— Hémisphères cérébelleux peu développés.
— Hémisphère cérébral allongé, à faible flexion télencéphalique.
— Étirement des sillons primaires.
— *Gyrus* I peu développé par rapport à l'important *gyrus* II.
— Bras postérieur du *gyrus* I réduit.
— Operculisation portant uniquement sur le *gyrus* I.
— Existence de sillons secondaires typiques : diagonal et système oblique.
— *Presylvia* très antérieure, proche de la scissure rhinale, déterminant une aire préfrontale latérale peu étendue.

B) Caractères encéphaliques communs aux Camélinés et a quelques Artiodactyles et Périssodactyles actuels

— Longueur importante des pédoncules cérébraux (Cheval).
— Nerf optique de section ovalaire oralement (Cheval).
— Présence d'un lobe pétreux paraflocculaire (Porc).
— Hauteur importante de l'hémisphère cérébral (Hippopotame, Girafe, Cheval).
— Rhinale antérieure faiblement creusée apparaissant après la rhinale postérieure (Cheval, Hippopotame).
— Rhinale postérieure séparée de la rhinale antérieure (Tapir).
— Présence d'un rameau ascendant de l'*ectosylvia* antérieure (Cerf, Hippopotame, Cheval, Rhinocéros, Tapir).
— Faible operculisation du *gyrus* I (grands Élaphoïdes).
— Complexe sylvien parfois mal défini (Girafe).
— Présence d'un sillon arqué (Girafe, Okapi, Bœuf, Cerf, Cheval).
— Absence de sillon crucial (*Hydropotes*).
— Rectitude du sillon suprasylvien (Girafe, Hippopotame, Cheval).
— Tendance marquée à la « pronation » des sillons suprasylvien, latéral, entolatéral, coronal (Cheval).
— *Gyrus entomarginalis* peu développé (Cheval).
— Latéral face au coronal (Girafe, Périssodactyles).
— Présence d'un suprasplénial (Cheval).

C) Caractères encéphaliques propres aux Camélinés actuels

— *Pars basalis* rhinencéphalique faiblement développée.
— Légère operculisation de la *pars basalis anterior*.
— Grand développement du « pôle frontal ».
— Existence d'un complexe sylvien typiquement Tylopode (*c.s'.*).
— Existence d'une *pseudosylvia* homologue à la *pseudosylvia* des Carnivores et dont la lèvre aborale peut devenir operculisante.
— Présence d'un oblique 2 bien développé et parallèle à l'oblique 1.
— *Suprasylvia* rectiligne et parallèle à la scissure interhémisphérique.
— « Pronation » très accusée de la *suprasylvia*, du latéral et du coronal (portion postérieure et moyenne).
— Entolatéral réduit, très « introverti », placé parfois sur la face interne de l'hémisphère.
— Présence d'un sillon *x*.
— Splénial fortement oblique d'arrière en avant.
— Intercalaire postérieur extrêmement proche du corps calleux.
— Passage du splénial (intercalaire) sur la face antéro-dorsale de l'hémisphère.
— *Gyrus rectus* particulièrement bien développé.

D) caractères encéphaliques génériques

Chameaux	Lamas
Poids absolu de l'encéphale : environ 500 g	Poids absolu de l'encéphale : environ 200 g
Encéphale de taille importante	Encéphale de taille moyenne
Lobe pétreux massif et sessile	Lobe pétreux long et pédonculé
Hémisphère cérébral proportionnellement plus court	Hémisphère cérébral allongé
Rhinencéphale (*pars basalis*) proportionnellement moins important	Rhinencéphale (*pars basalis*) proportionnellement plus développé
Bulbe olfactif parallèle au plan sagittal médian	Bulbe olfactif divergent par rapport au plan sagittal médian
—	Rhinale pouvant être continue
Rhinale susceptible de se fractionner en trois segments	—
« Système ectolatéral » rompu en plusieurs éléments, courts, disposés de manière désordonnée	1, 2 ou 3 ectolatéraux continus ou rompus en 1 ou 3 segments parallèles à la scissure interhémisphérique
—	Présence d'un entorétrosplénial
Entosplénial réduit	Entosplénial bien développé
Faible variation du plan gyrencéphalique	Variation importante du plan gyrencéphalique

E) Caractères encéphaliques spécifiques

Chameaux. — Le poids absolu de l'encéphale est d'environ 470 g chez le *Camelus dromedarius* et de 600 g chez le *Camelus bactrianus*. Par ailleurs, l' « introversion » est généralement plus marquée chez le Dromadaire que chez le Bactriane.

Lamas. — Il semble [1] que le poids absolu de l'encéphale du *Lama vicugna* soit sensiblement égal à celui du *Lama pacos*. Par contre, il s'accroît régulièrement du *Lama glama* au *Lama huanacus*.

1. Les cerveaux que nous avons eus à notre disposition ne permettaient pas un calcul précis du poids.

ÉTUDE DU MOULAGE ENDOCRÂNIEN

L'examen du moulage endocrânien des formes actuelles s'impose d'emblée puisqu'il deviendra l'élément de comparaison nécessaire à l'interprétation des moulages endocrâniens fossiles. De ce fait, l'on doit préciser dans quelle mesure il reproduit la morphologie externe de l'encéphale. En d'autres termes, il nous faut comparer la pièce anatomique au moulage de la cavité endocrânienne correspondante, évaluer les caractères qui les différencient et relever sur ce dernier le maximum d'informations acquises précédemment sur l'encéphale. Par ailleurs, l'examen du moulage nous permettra de préciser la forme générale du cerveau et d'étudier plus en détail la morphologie de certaines formations généralement inaccessibles sur l'encéphale (bulbes olfactifs par exemple).

L'interprétation d'un moulage endocrânien étant grandement facilitée par la connaissance de la morphologie de la face endocrânienne du crâne cérébral, nous nous proposons, dans un premier temps, d'examiner précisément cette dernière et de passer, dans un second temps, à l'étude proprement dite du moulage endocrânien.

I. FACE ENDOCRÂNIENNE DU CRÂNE CÉRÉBRAL (pl. VIII)

L'examen de la face endocrânienne du crâne cérébral, ou endocrâne, fait ressortir les rapports intimes qui existent entre la boîte crânienne et l'encéphale. Ainsi, selon SPATZ, REMANE, SIMON et MUÑOZ, l'étude du relief et de l'épaisseur de la paroi endocrânienne permet, par exemple, de localiser les zones du cerveau en expansion (« promination » de SPATZ ou « externation » de REMANE) : les parois sont alors minces, les impressions des circonvolutions [1] vigoureuses, profondément marquées. Inversement, les secteurs de l'encéphale qui n'évoluent pas (« introversion » [2] de SPATZ ou « internation » de REMANE) s'impressionnent peu, ou ne laissent aucune empreinte sur la paroi endocrânienne, laquelle devient épaisse et lisse. De ce fait, les structures les plus archaïques, tronc cérébral, paléocortex, *gyrus* I par exemple, s'impriment moins sur l'endocrâne que ne le feront les formations les plus récentes (*gyrus* III, « pôle frontal »). L'examen des surfaces endocrâniennes facilitera par ailleurs la compréhension et l'interprétation des moulages.

L'endocrâne ou *cavum cranii* comprend deux cavités principales : l'une antérieure, cérébrale (*cavum cerebri*), l'autre postérieure, cérébelleuse, plus réduite (*cavum cerebelli*), séparée l'une de l'autre par un fort étranglement, principalement indiqué par les crêtes pariétales internes droite et gauche. Contrairement à la cavité cérébelleuse, la cavité cérébrale se divise en outre en deux régions, antérieure et postérieure, délimitées transversalement de haut en bas, à partir de la suture basi-présphénoïdienne, par l'aile du présphénoïde (orbitosphénoïde) et la suture fronto-pariétale. Chacune de ces régions, comme la cavité cérébelleuse elle-même, comprendra ainsi un plancher médian (base du crâne), deux parois latérales et une voûte, que nous envisagerons successivement. Toutefois, la région antérieure de la cavité cérébrale se complique par l'adjonction d'une paroi antérieure de fermeture que nous décrirons séparément.

A) **Cavité cérébrale**

RÉGION CÉRÉBRALE ANTÉRIEURE

La région antérieure de la cavité cérébrale s'adosse au crâne facial par sa paroi antérieure, constituée en haut par la corticale interne du frontal et creusée en bas par les fosses olfactives. Ces dernières, obturées par les lames criblées de l'ethmoïde, sont séparées l'une de l'autre par la *crista galli*. Sa limite inférieure est constituée par le plancher médian,

1. Ou impression gyrale (SIMON), impression digitale (TAGAND et BARONE).
2. Au sens large.

formé par une partie de la région sphénoïdale antérieure. Les parois latérales montrent une constitution différente dans les deux genres : chez les Chameaux, chacune d'elles est dans sa majorité représentée par l'orbitosphénoïde surmonté d'une étroite bande de corticale interne du frontal. Par contre, chez les Lamas, à ces deux constituants s'adjoint en avant, sur toute sa hauteur, un prolongement latéral de la corticale du frontal qui, normalement, chez les Chameaux est incluse dans la paroi antérieure. Sa limite supérieure, ou voûte, est uniquement constituée par la corticale interne du frontal.

1) Paroi antérieure

a) *Corticale interne du frontal*

La corticale interne du frontal, verticale à la base du crâne, crée un bourrelet saillant surplombant la *crista galli*. Ce bourrelet, plus important chez les Chameaux, constitue la partie antérieure de la *crista sagittalis* sur laquelle s'attache la faux du cerveau. Vers le haut, cette corticale se courbe pour former la voûte crânienne antérieure et s'étend latéralement (plus largement chez les Chameaux), puis se poursuit en arrière sensiblement à angle droit pour participer à la paroi latérale de la région cérébrale antérieure. Chez les Lamas et les Chameaux s'observent généralement, sur la paroi latérale de la corticale interne des impressions gyrales profondément marquées révélant à ce niveau la forte expansion du « pôle frontal » de l'hémisphère cérébral. Toutefois, chez les individus âgés, ces impressions ont tendance à s'effacer.

b) *Crista galli*

L'importante *crista galli* des Tylopodes est épaisse et pneumatisée. Sa section est sensiblement triangulaire et son arête généralement imprécise mais plutôt vive chez les formes juvéniles. Elle s'avance loin dans l'endocrâne et, tout en s'amincissant, se prolonge en arrière jusqu'à la suture basi-présphénoïdienne.

c) *Fosses ethmoïdales*

Chez les Chameaux, les fosses olfactives, généralement réduites [1], ont une allure sensiblement ovoïde et présentent un grand axe vertical, parallèle au plan sagittal médian. Par contre, les fosses olfactives des Lamas, proportionnellement plus développées, sont hémi-cordiformes et montrent un grand axe fortement oblique à ce plan. Les parois externes obliques (Lamas) ou parallèles (Chameaux) à la paroi interne mitoyenne représentée par la *crista galli* sont constituées, comme les parois supérieures, dans leur totalité, par une invagination de la corticale interne du frontal. Le plancher de chacune des fosses, surélevé par rapport à la base du crâne chez les Chameaux, est essentiellement formé par une expansion du présphénoïde (*planum* ethmoïdal). Les lames criblées de l'ethmoïde, dont les

1. Il existe une variation individuelle notable dans le degré de développement des fosses olfactives (longueur, largeur, profondeur). Toutefois, comparativement à l'ensemble des Artiodactyles et des Périssodactyles, la fosse ethmoïdale des Chameaux demeure indubitablement peu développée (Simon, 1965).

pores de faible diamètre sont relativement peu nombreux, leur servent de paroi antérieure. L'ouverture endocrânienne de chacune des fosses, exclusivement formée par la corticale interne du frontal, constitue dans la moitié supéro-externe (bord supérieur et externe) une limite nette (*impressio olfactoria* : Simon, 1965). Par contre, les limites internes et inférieures sont plus imprécises. La première est simplement représentée par un léger épaississement de la *crista galli*, la seconde par un petit ressaut du présphénoïde.

2) Plancher médian

Constitué par le présphénoïde et la portion inférieure de l'orbitosphénoïde, le plancher médian, sensiblement horizontal, présente en avant et sagittalement deux fossettes allongées, séparées l'une de l'autre par le pied étroit de la *crista galli*. Ces dépressions particulièrement marquées correspondent aux impressions laissées par le *gyrus rectus* (*impressio gyri recti* : Simon, 1965) extrêmement développé chez tous les Tylopodes actuels. En arrière s'inscrit la fossette optique (impression du chiasma optique). Généralement moins marquée chez les Chameaux, elle est allongée transversalement en forme de navette, et présente de chaque côté l'orifice du conduit optique, canal de section ovalaire, qui se dirige obliquement en bas, en avant et en dehors, pour gagner le hiatus orbitaire. En outre, apparaît latéralement et d'avant en arrière une gouttière faiblement déprimée (indistincte le plus souvent postérieurement) où viennent se loger le pédoncule et la racine olfactive latérale. Cette gouttière est parfois limitée extérieurement par une crête à peine indiquée (nettement discernable en avant, mais le plus souvent inexistante en arrière), marquant l'emplacement de la scissure rhinale antérieure (*jugum rhinicum oralis* : Simon, 1965). Notons enfin que, chez les Tylopodes et chez les Artiodactyles et les Périssodactyles en général, le *tuberculum olfactorium* ne provoque pas d' « *impressio paraolfactoria* » (Simon, 1965) importante sur le plancher médian de la région cérébrale antérieure (celle-ci est par contre très développée chez les Mammifères primitifs, *Erinaceus*, *Orycteropus*, *Dasypus*, *Tupaia*, par exemple : Simon, 1965).

3) Voûte

Formée par l'union de la corticale interne de l'os frontal, la voûte de la région cérébrale antérieure montre des impressions circonvolutionnaires faiblement marquées et une gouttière répondant au sinus sagittal généralement peu profonde.

4) Paroi latérale

a) *Constitution*

Chacune des parois latérales de la région antérieure chez les Lamas est constituée, en avant, par une bande étroite de corticale interne du frontal. Celle-ci bordant latéralement la chambre du bulbe se lie en arrière et de bas en haut au présphénoïde et à l'orbitosphénoïde et se poursuit vers le haut pour former la voûte crânienne antérieure. En arrière, l'important orbitosphénoïde, légèrement convexe et fort peu relevé par rapport à la base du crâne, s'unit vers le haut à la partie postéro-latérale de la corticale interne du

frontal. Cette dernière, perpendiculaire au plancher crânien, se prolonge supérieurement pour constituer la voûte moyenne et postérieure de la région cérébrale antérieure.

Nous retrouvons chez les Chameaux une disposition sensiblement comparable. Toutefois, la bande étroite de corticale interne du frontal est incluse dans la paroi antérieure. En outre, contrairement aux Lamas, l'orbitosphénoïde fortement concave et perpendiculaire à la base du crâne ne participe pas réellement à la réalisation de l'orbite.

b) *Impressions endocrâniennes*

Les impressions des circonvolutions sont réparties de façon variable sur les différents éléments de la paroi latérale antérieure. Elles sont plus ou moins importantes selon les individus, mais seraient toutefois plus marquées chez les Lamas et généralement mieux individualisées chez les formes juvéniles.

L'*impressio orbitalis* [1] de Simon (1955) correspond à l'impression endocrânienne produite par l'orbite. Chez les Chameaux, cette dernière située remarquablement en avant n'influence pas la morphologie de l'endocrâne. De ce fait, la face endocrânienne de l'orbitosphénoïde est fortement concave et perpendiculaire à la base du crâne. (Selon Simon, 1965, le déplacement de l'orbite sur le crâne facial permettrait au cerveau antérieur de s'élargir notablement.) Chez les Lamas, au contraire, l'orbite placée nettement plus en arrière produit, au niveau des parois latérales de la région cérébrale antérieure, une impression orbitale relativement importante : la face endocrânienne de l'orbitosphénoïde devient légèrement convexe et fort peu relevée par rapport au plancher crânien.

Région cérébrale postérieure

La limite inférieure de la région cérébrale postérieure est constituée par un plancher médian formé essentiellement par le basisphénoïde ; ses parois latérales sont dans la majorité des cas représentées par l'alisphénoïde et par la corticale interne du pariétal dont le prolongement supérieur forme la voûte [2].

1) Plancher médian

Sur la ligne médiane s'observe une fosse pituitaire ovoïde (fossette sus-sphénoïdale, fosse hypophysaire, selle turcique), généralement peu profonde [3], limitée antérieurement par un léger tubercule, et postérieurement par un *dorsum sellae* cunéiforme et relevé vers l'avant. De part et d'autre de la selle turcique courent deux importantes gouttières parallèles :

1) L'interne, ou gouttière caverneuse, séparée de la fosse pituitaire (Chameaux) et de la gouttière externe par une arête bien prononcée [4], fait suite à l'échancrure carotidienne du trou déchiré

1. L'*impressio orbitalis* existe chez la plupart des Artiodactyles et des Périssodactyles, notamment chez le Porc, le Mouton, la Chèvre, le Bœuf et le Cheval (Simon, 1955).
2. Le squamosal n'apparaît pas dans la région cérébrale postérieure.
3. La fosse pituitaire est soumise à des variations individuelles notables (forme, profondeur, situation).
4. Ces deux gouttières sont séparées chez le Cheval, mais confondues chez les Ruminants et les Porcins.

antérieur et se jette en avant dans un large orifice sensiblement quadrangulaire, le foramen *orbito-rotundum* [1]. Elle contient, sur le vivant, le nerf ophtalmique profond (V 1), le nerf oculomoteur (III), le nerf pathétique (IV) et différents éléments vasculaires de la base endocrânienne.

2) L'externe, ou gouttière maxillaire, généralement plus profonde, est séparée de la face latérale par une arête liée postérieurement à la *crista parietalis*. Destinée à recevoir le nerf maxillaire supérieur (V 2), elle commence en arrière au niveau de l'échancrure du trou ovale [2] dans lequel s'engage le nerf maxillaire inférieur (V 3), et se termine en avant dans le foramen *orbitorotundum*.

2) Voûte

La voûte de la région cérébrale postérieure, formée par la corticale interne du pariétal droit et gauche, présente sur la ligne médiane la gouttière longitudinale du sinus veineux supérieur. Large mais généralement peu profonde, elle se divise en arrière, plus ou moins tardivement selon les individus, en deux courtes branches. Par ailleurs, les circonvolutions du *gyrus* III, particulièrement développées, ont laissé de part et d'autre de la gouttière sagittale d'importantes et profondes impressions digitales.

3) Paroi latérale

Chacune des parois latérales comprend, à la base, une fosse piriforme allongée d'avant en arrière, lisse, légèrement concave, limitée postérieurement et en dehors par la faible crête osseuse correspondant à la rhinale postérieure (*jugum rhinicum aboralis*, Simon, 1965). Destinée à recevoir le lobe piriforme, cette fosse est constituée par un alisphénoïde particulièrement réduit, surmonté par une importante bande de corticale interne du pariétal. Cette dernière se développe vers le haut en une paroi fortement concave en tous sens. Elle est particulièrement riche, dans les régions moyennes et postérieures, en impressions digitales et en éminences mamillaires marquées, témoignage d'une forte expansion néocorticale à ce niveau. Par contre, en avant, et légèrement au-dessus de la fosse piriforme, sensiblement à la limite des parois latérales antérieure et postérieure, s'observe un épaississement fortement marqué du pariétal (massif central : Simon, 1965) auquel correspondent, sur l'encéphale, les parties faiblement développées du *gyrus* I, appartenant aux régions operculisées.

B) Cavité cérébelleuse

La cavité cérébelleuse demeure séparée de la région cérébrale postérieure par une *crista parietalis* saillante et tranchante, prenant origine au niveau de l'importante protubérance pariétale interne et se dirigeant obliquement en dehors et en bas pour rejoindre la crête saillante bordant extérieurement la gouttière maxillaire. A l'arrière, la cavité cérébelleuse communique avec le canal rachidien par le trou occipital ou *foramen magnum*.

1. Ce foramen correspond à la fusion du trou grand rond avec la grande fente sphénoïdale (f. sphéno-orbitaire, f. *lacerum anterior*, f. *orbitalis*). Ils sont généralement confondus chez les Bovidés, les Giraffidés, le Rhinocéros, mais séparés chez le Cheval et le Tapir.

2. Toujours bien délimités chez les Chameaux, le trou ovale et le trou déchiré postérieur chez les Lamas, sans être réellement confluents, sont séparés le plus souvent par une épine relativement étroite. Cette disposition indiquerait selon T. Edinger et Kitts (1954) que les Tylopodes d'Amérique du Sud seraient morphologiquement plus « évolués » que les Chameaux.

Son plancher médian est essentiellement constitué par le basioccipital. Chacune de ses parois latérales est formée d'avant en arrière par la *pars petrosa* du périotique, le squamosal et les exoccipitaux. Sa voûte comprend principalement un os impair, l'interpariétal.

1) Plancher médian

Élargie postérieurement, la face endocrânienne du basioccipital présente, en avant, une fossette peu marquée supportant la partie moyenne de la protubérance annulaire et, en arrière, une dépression plus large et sensiblement plus prononcée (gouttière basilaire) donnant appui au bulbe rachidien. Le plancher médian est en outre bordé, d'avant en arrière et de chaque côté, par le trou déchiré antérieur, la fissure pétro-basilaire, le trou déchiré postérieur, le trou condylien surmonté par un ou deux orifices vasculaires. Chez les Chameaux, le basioccipital présente des variations individuelles importantes. Large et court chez certains spécimens, il peut au contraire être long et étroit, ou long et large.

2) Voûte

La voûte de la cavité cérébelleuse est constituée en avant par la face postérieure, plutôt réduite, de la protubérance interne du pariétal droit et gauche, et en arrière par le très important interpariétal [1]. Cet os impair, concave en tous sens, se coude sensiblement à angle droit au niveau de la protubérance occipitale externe, dans le sens antéro-postérieur. Sa circonférence, par laquelle il se met en rapport avec les os crâniens qui l'avoisinent, se décompose en :

1) deux bords supérieurs se rejoignant en un angle saillant, enclavé entre les pariétaux;
2) deux bords latéraux très courts et parallèles, au contact du squamosal ;
3) deux bords inférieurs sensiblement aussi longs que les bords supérieurs et se rejoignant en un angle saillant entre les exoccipitaux droit et gauche.

Les impressions cérébelleuses sont généralement faibles. On note toutefois une large gouttière longitudinale et peu profonde répondant à l'empreinte vermienne, limitée latéralement par un léger relief qui la sépare des empreintes cérébelleuses latérales.

3) Paroi latérale

Sensiblement verticale à la base du crâne, chacune des faces latérales de la cavité cérébelleuse comprend : en avant, une *pars petrosa* du périotique surmontée par une étroite bande osseuse du squamosal, flanquée antérieurement par l'orifice de l'aqueduc de Verga et postérieurement par le trou mastoïdien [2] ; en arrière, un exoccipital légèrement convexe, et perpendiculaire au plancher médian.

Nous examinerons maintenant en détail la *pars petrosa* du périotique, en nous arrêtant plus particulièrement sur l'un de ses éléments : la *fossa subarcuata.*

1. L'interpariétal est généralement soudé aux exoccipitaux et aux temporaux chez l'adulte.
2. Le trou mastoïdien, formé à la réunion de l'interpariétal, de l'exoccipital et du temporal se révèle particulièrement vaste chez tous les Camélinés actuels. Il s'y engage, selon Lesbre (1900), l'artère mastoïdienne dérivée de l'artère occipitale.

Face endocrânienne du rocher (pl. IX)

Approximativement plane et rectangulaire, la face endocrânienne du rocher présente un bord supérieur en contact avec le squamosal, des bords postérieur et inférieur respectivement en relation avec l'exoccipital et le basioccipital, et un bord antérieur comprenant une portion supérieure adossée totalement (Lama), ou en partie (Chameau), à la *crista parietalis*. On y distingue une face cérébrale réduite et une vaste face cérébelleuse.

La face cérébrale comporte essentiellement une dépression bien marquée, la fossette gassérienne, ouverte à l'avant (face au trou ovale) par l'échancrure du trijumeau. Sur son bord antéro-externe débouche, par ailleurs, un important hiatus de Fallope, orifice du nerf grand pétreux superficiel.

Dans la partie moyenne de la face cérébelleuse, le méat auditif interne s'ouvre suivant un orifice sensiblement circulaire, donnant accès à un conduit auditif interne relativement profond. La base du conduit est séparée en deux étages par une crête mince et tranchante, la crête falciforme. L'étage supérieur comprend d'arrière en avant, isolées l'une de l'autre par une crête verticale mince, une large et profonde fossette utriculaire donnant libre passage aux nerfs vestibulaire, ampullaire supérieur, ampullaire horizontal, et une profonde fossette faciale comprenant deux foramens superposés et séparés l'un de l'autre par une légère épine. Le foramen supérieur loge le ganglion géniculé, et le foramen inférieur, fossette faciale proprement dite, correspond à l'orifice du nerf VII et de l'intermédiaire de Wrisberg. Dans l'étage inférieur, généralement plus réduit et moins profond que l'étage supérieur, apparaissent, d'arrière en avant, le *foramen singulare* de Morgagni et la fossette sacculaire (orifices de la branche ampullaire postérieure du nerf auditif et du nerf sacculaire), enfin la fossette cochléaire (orifice pour la branche vestibulaire du nerf cochléaire). En outre, le méat acoustique est bordé en haut par une éminence sus-auditive, large, légèrement déprimée et qui supporte le *flocculus*. Au-dessus et en arrière du conduit auditif interne, la face cérébelleuse du rocher est occupée en grande partie par une très importante dépression, la *fossa subarcuata*, que nous étudierons très en détail car elle est d'une grande importance dans les rapports avec l'encéphale.

Description de la fossa subarcuata

Longtemps confondue avec l'aqueduc de Fallope (Lesbre, 1900), elle fut reconnue pour la première fois par Whitmore (1953) chez *Lama huanacus*.

Placée au-dessus et légèrement en avant du méat acoustique interne, la *fossa subarcuata* est bordée en haut et en arrière par une boursouflure saillante (importante chez les Lamas, plus discrète chez les Chameaux), produite par la portion postérieure du canal semi-circulaire supérieur, la portion non ampullaire du canal semi-circulaire postérieur et par leur branche commune. Sa large ouverture, sensiblement triangulaire et regardant vers l'avant, donne accès à une cavité fort différente dans les deux genres. Chez les Lamas, la *fossa subarcuata* particulièrement profonde (9 à 11 mm) est approximativement cylindrique. Sa paroi antérieure s'incline doucement vers le plancher [1] alors que ses parois supérieure, postérieure et inférieure sont fortement abruptes. Elle loge en outre un lobule pétreux du *paraflocculus* long et pédonculé. Chez les Chameaux, la *fossa subarcuata* forme une dépression relativement peu profonde, plus ou moins conique et largement

1. Le plancher contient dans son épaisseur le canal semi-circulaire horizontal.

évasée en tous sens [1]. Ses parois s'inclinent doucement vers un pertuis [2], d'environ un millimètre de diamètre, représentant probablement l'orifice d'un canal vasculaire. Elle reçoit, par ailleurs, un lobule pétreux du *paraflocculus* massif et généralement mal individualisé.

Rapport de la fossa subarcuata avec le canal semi-circulaire postérieur

WHITMORE (1953) attache une importance fondamentale au rapport qu'entretient la *fossa subarcuata* avec le canal semi-circulaire postérieur. Selon l'auteur, chez tous les Tylopodes ce canal serait inclus dans l'arche osseuse que forment les parois latérales et le toit de la fosse ; de ce fait, le lobule pétreux du *paraflocculus* serait entouré dorsalement par le canal semi-circulaire postérieur. Cet arrangement a été observé par WHITMORE chez le Caméliné oligocène *Poebrotherium*. Un trait intéressant de la *pars petrosa* de *Poebrotherium*, dit-il, « est la très vaste *fossa subarcuata*... dont les parois latérales et le toit sont formés par les os qui logent le canal semi-circulaire postérieur ». Cette disposition, inexistante chez les Artiodactyles contemporains de *Poebrotherium* décrits par l'auteur (*Merycoidodon* et *Leptomeryx*), serait, d'autre part, absente chez toute espèce d'Ongulés Artiodactyles et Périssodactyles ; de ce fait, elle représenterait le caractère le plus authentiquement Tylopode.

Après avoir disséqué la région pétreuse d'un *Lama glama* et d'un *Camelus bactrianus*, nous avons constaté que le canal semi-circulaire postérieur n'offrait en aucun cas la disposition décrite chez *Poebrotherium*. Ce canal, qui forme une circonférence presque complète, prend naissance par son ampoule dans le prolongement postérieur du vestibule, descend au-dessous du niveau du plancher vestibulaire et remonte jusqu'au sommet de sa boucle (portion ampullaire), tout en croisant successivement, en dehors et en arrière, la portion postérieure du canal semi-circulaire horizontal et le plancher de la *fossa subarcuata*. La portion postérieure du canal redescend vers le vestibule par une boucle plus serrée, se jette au-dessus et en arrière de la *fossa subarcuata* dans la branche commune qu'il forme avec le canal semi-circulaire supérieur. Cette dernière, s'écartant sensiblement de la *fossa subarcuata*, débouche dans la paroi supérieure du vestibule par l'orifice non ampullaire. En conséquence, chez les Tylopodes actuels, le canal semi-circulaire postérieur n'entoure pas dorsalement la *fossa subarcuata* ou le lobule pétreux du *paraflocculus* [3]. De ce fait, les relations qu'entretiennent la *fossa subarcuata* et le canal semi-circulaire postérieur chez les Camélinés actuels n'offrent pas de caractéristiques assez singulières pour permettre de définir une *fossa subarcuata* typiquement Tylopode.

Distribution de la fossa subarcuata chez les Mammifères actuels et, en particulier, chez les Artiodactyles et les Périssodactyles

La *fossa subarcuata* (TRÖLTSCH, 1881) [4] constitue donc une cavité de la face endocrânienne du rocher, située au-dessus et légèrement en arrière du méat acoustique interne, et présentant avec

1. La *fossa subarcuata* des Chameaux est soumise à d'importantes variations individuelles ; parfois importante, elle peut dans certains cas apparaître très réduite. Nous avons, par ailleurs, observé chez un Lama une *fossa subarcuata* légèrement étranglée à sa base.

2. Parfois oblitéré.

3. DECHASEAUX (1967) a observé sur le moulage de la *fossa subarcuata* d'un *Xiphodon* (Artiodactyle des Phosphorites du Quercy) une empreinte rappelant par sa disposition générale le canal semi-circulaire postérieur décrit par WHITMORE chez *Poebrotherium*. L'auteur considère cet arrangement comme une preuve de l'appartenance de *Xiphodon* aux Tylopodes. Toutefois, s'il demeure un certain doute sur l'orientation de ce canal par rapport à la *fossa subarcuata* chez les Camélinés fossiles, il reste que la fissuration du néopallium, l'architecture de la région postérieure du crâne et de l'orbite chez *Xiphodon* suggèrent très précisément une morphologie que l'on connaît chez le Caméliné oligocène d'Amérique du Nord : *Poebrotherium* (DECHASEAUX, 1963, 1967).

4. Cette dépression, profonde et bien définie, est appelée également : enfoncement cérébelleux (CUVIER, 1837), *fossa mastoidea* (KRAUSE, 1884), capsule osseuse de l'os pétreux ou fosse spéciale de l'os pétreux (ELLIOT-SMITH, 1902 *a*), fosse flocculaire (T. EDINGER, 1948 ; LEHMAN, 1961 ; PIVETEAU, 1961), *fossa subarcuata vera* (STRAUS, 1960), *fossa cerebellaris* (Nomina Anatomica Veterinaria, 1968).

les canaux semi-circulaires des rapports morphologiques précis. Cette fosse se place, en effet, sous l'*eminentia arcuata*, ou plus exactement sous l'arche osseuse formée autour du canal semi-circulaire supérieur. Son plancher loge par ailleurs le canal semi-circulaire horizontal. Rappelons enfin que la *fossa subarcuata* est destinée à recevoir le lobule pétreux du *paraflocculus* (Elliot-Smith, 1902 *a* ; Bolk, 1906 ; Black, 1920 ; J. Anthony et Picard-Leroy, 1950 ; Delattre et Fenart, 1962).

Quoique la *fossa subarcuata* « soit une structure mammalienne de base » (Straus, 1960), elle n'est pas pour autant représentée chez tous les Mammifères actuels et adultes. Elle existe chez l'Ornithorynque (Cuvier, 1837 ; Flower, 1885), mais elle est absente chez l'Échidné (Flower, 1885). Elle est bien représentée chez les Marsupiaux, Insectivores, Chiroptères, Carnivores, chez la plupart des Rongeurs (Cuvier, 1837 ; Flower, 1885 ; Girard, 1920 ; Girard et Didier, 1921 ; Straus, 1960) et chez les Édentés Myrmécophagidés (sauf chez *Myrmecophaga*), mais elle demeure absente chez les Bradypodidés et les Dasypodidés (Guth, 1958). Elle existe généralement chez les Primates, mais tend à disparaître avant la naissance chez les grands Singes et chez l'Homme. En effet, elle apparaît toujours importante chez les Prosimiens actuels (Cuvier, 1837 ; Owen, 1866-1868 ; Girard et Didier, 1921 ; Le Gros Clark, 1926 ; Hill, 1953-1955 ; Saban, 1963) [1]. Elle demeure bien développée chez les Platyrhiniens (Owen, 1866-1868 ; Straus, 1960 ; Saban, 1963) et, quoique toujours présente, elle devient relativement plus petite chez les Catarhiniens Cynomorphes (Didier, 1920 ; Straus, 1960). Parmi les Anthropomorphes, seuls les Hylobatinés présentent une *fossa subarcuata* bien définie (Cuvier, 1837 ; Owen, 1866-1868 ; Didier, 1920 ; Girard et Didier, 1921 ; Saban, 1952-1963 ; Straus, 1960). Chez les Pongidés et chez l'Homme, « l'enfoncement cérébelleux » a pratiquement disparu chez l'adulte et demeure souvent représenté par un pertuis (Didier, 1920 ; Girard et Didier, 1921 ; Straus, 1960 ; Saban, 1963).

Selon Cuvier (1837), Flower (1885), Bolk (1906), Black (1920), Girard et Didier (1921), Whitmore (1953), Delattre et Fenart (1959 *b*-1962), Dechaseaux (1967), la *fossa subarcuata* manque chez la plupart des Artiodactyles et des Périssodactyles actuels. Toutefois, selon certains auteurs, elle existerait chez *Sus*, *Oreamnos*, *Lama huanacus* (Whitmore, 1953), chez le Cheval (Sisson et Grossman, 1910 ; Ciurlo, 1932), chez le Mouton (Sisson et Grossman, 1910). Nous avons observé une petite *fossa subarcuata* chez le Porc et retrouvé sur le cervelet un lobule pétreux paraflocculaire de taille sensiblement équivalente. Par ailleurs, si nous nous référons à la définition de la *fossa subarcuata* donnée précédemment, nous constatons que la dépression décrite par Sisson et Grossman chez le Cheval et le Mouton n'est pas une *fossa subarcuata* vraie, car cette dernière est située en avant et au-dessus de l'éminence produite par le canal semi-circulaire supérieur [2]. D'autre part, le *paraflocculus* chez ces formes est dépourvu de lobule pétreux. Black (1915) note à ce propos qu'il ne faut pas confondre le moulage de la *fossa subarcuata* avec le moulage des cavités peu marquées de l'os pétreux. Pour cet auteur (1920), les dépressions que l'on peut observer au-dessus du méat acoustique interne chez *Equus*, *Bos*, *Cervus*, *Ovis* ne représentent pas une *fossa subarcuata* véritable, mais les empreintes de différents lobules des hémisphères cérébelleux. Ainsi, chez la plupart des Artiodactyles et des Périssodactyles, il n'existerait pas de *fossa subarcuata vera* ; parallèlement, le *paraflocculus* serait dépourvu de lobule pétreux. Il existe, néanmoins, des dépressions plus ou moins marquées logeant les *paraflocculus* ventral et dorsal, que l'on pourrait appeler fosses parafloccularies [3]. Parmi les Ongulés actuels, les Tylopodes présentent donc la singularité de posséder une *fossa subarcuata* bien définie logeant un lobule pétreux parafloccularie nettement différencié.

1. La *fossa subarcuata* demeure toutefois absente chez certains Prosimiens subfossiles de Madagascar, *Palaeopropithecus*, *Megaladapis*, par exemple (Saban, 1956, 1963).

2. Toutefois, selon Delattre et Fenart (1959 *b*), il existerait chez les Ruminants, à la place de la *fossa subarcuata*, une dépression cupuliforme.

3. Il serait toutefois nécessaire de refaire un examen complet de cette région chez les différentes familles d'Artiodactyles et de Périssodactyles, en insistant sur les relations qu'entretiennent le *paraflocculus* et le *flocculus* avec l'endocrâne.

Origine de la fossa subarcuata

Nous avons vu précédemment que la *fossa subarcuata* était largement répandue chez les Mammifères actuels et qu'elle était accompagnée parallèlement d'un lobule pétreux du *paraflocculus*. On peut se demander si la présence de l'une de ces structures induit la formation de l'autre et inversement, bref s'il existe une relation de morphogenèse entre ces deux éléments.

Se fondant principalement sur le fait qu'il existe un bon parallélisme entre la régression de la *fossa subarcuata* et celle du lobule pétreux, quelques auteurs s'accordent pour affirmer que cette fosse se forme à partir de l'expansion latérale du *paraflocculus*. Ainsi, SARAN (1963) note que « la disparition de la *fossa subarcuata* chez les Primates semble liée à celle du *paraflocculus* ». Pour STRAUS (1960) la disparition de « l'enfoncement cérébelleux » chez l'Homme est parallèle à la dégradation du *paraflocculus* qui perd toute relation avec cette région. Si une large *fossa subarcuata* est bien développée pré-natalement mais n'est jamais pénétrée par le lobule pétreux, c'est parce que celui-ci est dégénéré. Les bases du développement ontogénétique de la fosse se seraient établies durant la phylogenèse et demeureraient inchangées malgré l'involution du lobule pétreux, qui a été à son origine. (Rappelons que, chez les Primates, l'oblitération de la *fossa subarcuata* ne serait pas liée à la dégénérescence du *paraflocculus*, mais à la régression du lobule accessoire : JANSEN et BRODAL, 1954). Nous notons, par ailleurs que, chez la plupart des Artiodactyles et des Périssodactyles, le *paraflocculus* bien développé s'impressionne sur le mur endocrânien pour former la « fosse paraflocculaire ». Par contre, la *fossa subarcuata* demeure absente et, parallèlement, le *paraflocculus* reste dépourvu de lobule pétreux. Chez les Tylopodes, au contraire, et plus particulièrement chez les Lamas, le lobule pétreux est bien défini ; corrélativement il existe une *fossa subarcuata* profonde.

Pour un certain nombre d'auteurs, le *paraflocculus* ne serait pas à l'origine de cette fosse. AUGIER en 1931 a écrit à ce propos : « le problème reste de savoir si la *fossa* a été primitivement phylogénétiquement déterminée par une saillie lobulaire du cervelet, ou si, au contraire, ce qui nous semble plus probable, elle est uniquement consécutive au relief adjacent du canal semi-circulaire supérieur, et secondairement utilisée ou non par le cervelet dans sa croissance ». Cette opinion rejoint dans une certaine mesure une observation plus ancienne de MATHES (1921), qui relève essentiellement chez le fœtus des Siréniens la présence d'une *fossa subarcuata* sur la face cérébrale du rocher. Si cette description est bien exacte, la dépression ne pourrait en effet être engendrée par l'expansion du *paraflocculus* qui, par définition, doit s'appliquer sur la face cérébelleuse du rocher. Dès lors, la *fossa subarcuata* pourrait être considérée comme une cavité consécutive au relief du canal semi-circulaire supérieur s'oblitérant chez l'adulte par absence de pénétration secondaire de l'expansion cérébelleuse. STARCK, en 1967, écrit par ailleurs que « la présence du *flocculus* n'est certainement pas la cause déterminant la formation de la fosse, car bien souvent il ne se loge pas dans cette dernière où il est déplacé tardivement et arrive dans la *fossa subarcuata* longtemps après l'apparition de celle-ci ». Enfin, DELATTRE et FENART, ces dernières années, ont en partie repris l'hypothèse émise par AUGIER. DELATTRE (1950) mentionne que la *fossa subarcuata* n'apparaît chez le Chat et la Souris que pendant la période post-natale. « Chez ces animaux nouveau-nés, la place qu'occupera la *fossa subarcuata* plus tard, est totalement remplie par un tissu cartilagineux muqueux... Très rapidement sur le Souriceau se creuse une encoche qui s'agrandit et en quinze jours la fosse est formée par fonte du tissu cartilagineux. Cette chondrolyse paraît se faire au contact de la pie-mère, séparée du cartilage par l'œdème, et aussi par l'intermédiaire de vaisseaux situés en plein cartilage ». Ce dernier « disparaît complètement, en même temps qu'un prolongement de la corne latérale du quatrième ventricule s'engage dans la cavité ainsi que le *flocculus* ». Chez l'Homme et les Primates supérieurs cette dépression se creuse vers la dixième semaine de la vie fœtale, puis s'oblitère progressivement par « déshabitation secondaire par le *paraflocculus* de la *fossa subarcuata* ». En effet, par suite du déplacement du bord de l'insertion de la tente du cervelet au cours de l'évolution des Primates, le rideau osseux qui voile l'orifice d'entrée de la fosse ne permet plus son accès direct. Par ailleurs, cette dernière se place dans la cavité cérébrale, et le *paraflocculus* ne se trouve donc plus topographiquement en face de sa loge habituelle (DELATTRE et FENART, 1962). Pour se résumer, ces auteurs admettent que le

développement de la *fossa subarcuata*, tant du point de vue ontogénétique que phylogénétique, se fait en trois étapes : la disposition primitive correspond à l'absence de *fossa subarcuata* (période pré-natale chez le Chat et la Souris, durant les dix premières semaines de vie fœtale chez l'Homme et les grands Singes). Aussi, pour la plupart des Artiodactyles et des Périssodactyles où la fosse et ses vestiges sont absents, Delattre et Fenart (1962) considèrent « qu'ils en sont restés au stade primitif analogue à celui de l'embryon humain de dix semaines où il n'y aura jamais de pénétration ontogénétique par le *paraflocculus* ». L'apparition de la *fossa subarcuata*, induite selon Delattre par la pie-mère et quelques vaisseaux situés au sein du cartilage, représente donc le stade secondaire, et ce n'est qu'à partir de cette période que le lobule paraflocculaire peut pénétrer dans la cavité. Enfin, chez l'Homme et les grands Singes, l'oblitération de « l'enfoncement cérébelleux » et sa déshabitation secondaire par le *paraflocculus* dues aux phénomènes rotatoires de l'arrière-crâne, constituent en quelque sorte une « disposition tertiaire ».

Il existe donc une relation de morphogenèse entre le lobule pétreux paraflocculaire et la *fossa subarcuata* ; il est toutefois impossible, dans l'état actuel de nos connaissance, d'en préciser les modalités exactes.

Signification de la fossa subarcuata

Selon Straus, la *fossa subarcuata* serait une structure mammalienne de base, alors que pour d'autres auteurs elle demeurerait « une disposition curieuse et inexpliquée » (Augier, 1931). Si la signification de cette fosse reste assez discutée, on peut néanmoins faire les remarques suivantes.

1) Paléontologie et anatomie comparée

On note déjà la présence d'une « fosse flocculaire » chez le Reptile Théropsidé *Dicynodon* (Lehman, 1961), on la reconnaît chez le *Triconodon* du Purbeckien d'Angleterre et chez le Multituberculé *Ptilodus* du Paléocène (Piveteau, 1961). Par ailleurs, Russel et Sigogneau (1965) relèvent l'existence, chez le Mammifère Paléocène *Pleuraspidotherium aumonieri*, d'une *fossa subarcuata* profonde « étalée ventralement dans le pétreux ». Dechaseaux la reconnaît chez un certain nombre d'Artiodactyles des Phosphorites du Quercy : *Xiphodon* (1967), *Cebochoerus*, *Tapirulus*, *Anaplotherium*, *Diplobune*, *Dacrytherium* [1]. Black (1920) décrit cette fosse chez *Oreodon* (Oligocène moyen) ; Whitmore (1953) note son existence chez *Leptomeryx*, *Merycoidodon*, *Poebrotherium* (Oligocène). Enfin, selon T. Edinger (1948), la « fosse flocculaire », dans la lignée des Chevaux, demeure bien développée au moins jusqu'à *Merichyppus* (Miocène moyen — Miocène supérieur) et devient pratiquement inexistante chez *Equus* [2]. Chez les Artiodactyles et les Périssodactyles fossiles, il semble donc que la *fossa subarcuata* demeure généralement présente au moins jusqu'à l'Oligocène [3]. Par la suite, et suivant les groupes, elle a tendance à s'oblitérer pour finalement ne plus être représentée chez les formes actuelles. Par contre, elle se maintiendra chez les Tylopodes [4].

Ce phénomène de régression se retrouve en anatomie comparée chez les Primates. Lorsque l'on passe des Singes inférieurs aux Hominidés adultes, la *fossa subarcuata* se réduit graduellement jusqu'à disparition (Saban, 1963).

2) Embryologie

Straus (1960) note, chez le Gibbon, qu'il se produit une légère régression de la *fossa subarcuata* durant l'ontogenèse. Pour Saban (1955), l'ouverture de la fosse chez le Macaque devient de plus en plus étroite au cours du développement ontogénétique. Chez le fœtus de *Pongo pygmaeus*, selon le même auteur (1952), « cette dépression apparaît large, puis subsiste très faiblement marquée en arrière du trou auditif chez le jeune, avec au centre le très petit orifice du canal mastoï-

1. Dechaseaux, C., 1969. Moulages endocrâniens d'Artiodactyles primitifs. Essai sur l'histoire du néopallium. *Ann. Paleontol.* (Vert.), **55** (2) : 195-248.
2. La « fosse flocculaire » est néanmoins présente chez Néohipparion et chez le Poney de Shetland.
3. La *fossa subarcuata* demeure toutefois absente chez les formes très anciennes. Ainsi, par exemple, elle peut manquer chez certains Prosimiens primitifs tels que le *Plesiadapis* du Paléocène supérieur (Saban, 1963).
4. Et probablement chez les Suiformes.

dien. On remarque chez l'adulte des vestiges de la *fossa subarcuata*, mais chez les individus très âgés l'orifice du canal pétro-mastoïdien est complètement oblitéré ». Didier (1920), Girard et Didier (1921), Saban (1955-1963), Straus (1960) reconnaissent chez les fœtus de Chimpanzé et de Gorille la présence d'une « fosse flocculaire » bien définie. Cette dernière, très faiblement marquée chez le jeune, reste à l'état vestigial chez l'adulte. Enfin, selon Delattre et Fenart (1959 *b*, 1962), la *fossa subarcuata* serait absente chez le fœtus humain de dix semaines. Didier (1920), Girard et Didier (1921) la reconnaissent chez le fœtus de deux mois et demi. A trois mois et demi, selon les mêmes auteurs, elle représente une cavité de taille importante, qui atteint son maximum de développement vers les sept mois et demi de la vie fœtale. Par la suite, la *fossa subarcuata* régresse progressivement jusqu'à l'âge de six à sept ans (Delattre et Fenart).

3) Interprétation

Pour ces trois ensembles de faits, on peut se demander dans quelle mesure cette fosse ne représenterait pas une disposition primitive [1]. Cette opinion est défendue par un certain nombre d'auteurs. A propos des Archéolémuridés, Piveteau (1957) écrit : « ils ont gardé la persistance de disposition primitive... : la présence sur la face cérébelleuse du rocher d'une fosse flocculaire ou *fossa subarcuata* ». Plus tard, l'auteur dit au sujet du Proconsul que : « l'existence sur la face endocrânienne du rocher d'une *fossa subarcuata* bien définie et profonde, la présence d'une large dépression logeant un vermis par suite très développé relativement aux hémisphères cérébelleux, correspondent à autant de caractères primitifs ». Pour Saban (1963), l'absence de *fossa subarcuata* chez l'adulte des Pongidés et chez l'Homme représente un caractère « évolué ». Selon J. Anthony et Picard-Leroy (1950), la réduction concomitante de la *fossa subarcuata* et du lobule pétreux a, chez les Primates, une signification évolutive remarquable : elle marque l'achèvement du développement des lobes occipitaux et temporaux. En effet, chez les Primates, cette fosse « apparaît comme un pivot utilisé par l'encéphale au cours de son développement ». « La constitution et l'extension des lobes occipitaux et temporaux, qui sont directement sous la dépendance d'une flexion télencéphalique très accentuée, se caractérise par une rotation de 90° de la partie postérieure de l'hémisphère autour du rocher, et plus précisément de la *fossa subarcuata* et du lobe pétreux qui s'y trouve inclus. » « La rotation achevée, il se produit chez l'Homme une involution marquée de ces éléments qui lui avaient servi de pivot. » Pour Delattre et Fenart (1959 *a*, 1959 *b*, 1961, 1962), la *fossa subarcuata* a également un sens évolutif précis : les déplacements osseux crâniens dits de « bascule occipitale » (auxquels correspondent les modifications de l'encéphale) paraissent également centrés sur la *fossa subarcuata*. D'une façon générale c'est au cours de l'avènement de la station debout que se produit l'occlusion de l'orifice de la fosse en relation avec le mouvement de rotation de la tente du cervelet. Toutefois, si on admet généralement les conclusions données par ces auteurs pour expliquer l'oblitération de la *fossa subarcuata* chez les Primates supérieurs, il n'en demeure pas moins qu'elles ne rendent aucunement compte de la régression et de la disparition de cette fosse chez les Artiodactyles et les Périssodactyles [2].

En définitive, il ressort de l'étroit rapport de cette fosse avec le lobule pétreux que :

— la *fossa subarcuata vera* [3] abrite généralement une expansion du *paraflocculus* : le lobule pétreux ;

— l'oblitération de cette fosse va de pair avec la régression de ce lobule, et inversement ;

1. Une *fossa subarcuata* a été décrite par Werner (1962) chez l'Oiseau. Par ailleurs, Larsell (1948) reconnaît chez ces Vertébrés la présence d'un *paraflocculus*.

2. Pour expliquer l'absence de la *fossa subarcuata* chez la plupart des Artiodactyles et des Périssodactyles actuels, Delattre et Fenart (1959 *b*, 1962) admettent que ces formes sont « restées au stade très primitif analogue à celui de l'embryon humain de 10 semaines où il n'y a pas encore de creusement de la *fossa* ». En vérité, on peut se demander si l'absence de *fossa subarcuata* chez ces groupes représente bien une disposition primitive, puisque cette dépression existe chez la plupart des formes ancestrales des différentes lignées artio- et périssodactyles. En conséquence, l'absence de *fossa subarcuata* chez les représentants actuels de ces Ongulés, constitue plutôt un arrangement secondaire, puisque cette fosse disparaît généralement au cours de la phylogenèse.

3. *Fossa subarcuata* nettement définie (Straus, 1960).

— d'une façon générale, il y a réduction de la fosse et du lobule pétreux lorsqu'on passe : de la forme juvénile à la forme adulte [1], d'une forme primitive à une forme plus élevée en organisation, de l'archétype à la forme terminale ;

— on peut admettre que la *fossa subarcuata vera* représente une structure primitive ou « mammalienne de base » (STRAUS) ; en outre, le lobule pétreux qu'elle contient, quoique mal connu sur le plan fonctionnel, représente probablement la partie la plus archaïque du *paraflocculus* ;

— ces structures se maintiennent plus ou moins inchangées au cours de l'évolution de certains groupes (Rongeurs-Carnivores). Dans d'autres, elles montrent une certaine disposition à l'involution (Primates). Chez les Ongulés, cette tendance semble se manifester très rapidement, de sorte que les deux formations ne seront plus représentées chez la plupart des Artiodactyles et des Périssodactyles actuels. Mais chez les Tylopodes, cette tendance ne s'affirme nullement [2], [3], [4], puisque la *fossa subarcuata* et le lobule pétreux demeurent pratiquement inchangés, au moins depuis *Procamelus*. Il faut toutefois noter un début d'oblitération de la fosse chez les Chameaux actuels, ceci représentant très probablement le début du processus d'involution. En ce sens, le genre *Camelus* serait davantage éloigné du stade ancestral que ne le serait le Lama.

Les Tylopodes, à l'inverse des autres Artiodactyles et Périssodactyles ont donc conservé au niveau de l'endocrâne et de l'encéphale deux dispositions archaïques indéniables.

1. Toutefois, selon DELATTRE (1950), la *fossa subarcuata*, absente chez le fœtus de Souris et de Chat, se développerait après la naissance.

2. Pour certains auteurs, la permanence de la *fossa subarcuata* dans la lignée des Chameaux signifierait que les Tylopodes représentent un phylum indépendant au moins depuis l'Éocène moyen (VIRET, 1961).

3. WHITMORE fait diverger très tôt les Tylopodes du stock artiodactyle parce qu'il voit dans l'arrangement de la *fossa subarcuata* et du canal semi-circulaire postérieur une disposition absolument unique et caractéristique de cette lignée. Rappelons que nos observations n'ont pas été en mesure de confirmer cette conception.

4. La *fossa subarcuata* se maintiendrait également chez les Suiformes.

II. DESCRIPTION ET INTERPRÉTATION DES MOULAGES ENDOCRÂNIENS DE DIFFÉRENTS TYLOPODES ACTUELS

Le moulage endocrânien des Tylopodes actuels donne une image relativement imparfaite de l'encéphale. L'origine de cette dissemblance provient du fait que le moulage de la face endocrânienne du crâne cérébral représente les centres nerveux entourés d'importants éléments extra-encéphaliques. Ainsi, les méninges, relativement épaisses, modifient notablement le modelé télencéphalique et masquent par ailleurs les rapports entre l'hémisphère cérébral et le cervelet d'une part (tente du cervelet), et entre ce dernier et la moelle allongée d'autre part. En outre, les vaisseaux méningés, et notamment les importants sinus veineux (sinus transverse et latéral, sinus de l'acqueduc de Verga, et les divers sinus ventraux) altèrent en particulier et de façon appréciable la morphologie externe du cervelet et la face basale de l'encéphale.

Nous procéderons comme pour l'étude de l'encéphale en examinant successivement chacun des étages encéphaliques dans ses mensurations [1] et sa morphologie. Nous donnerons cependant tout d'abord les mensurations générales du moulage (fig. 12 A, 13).

	Bactriane 1952-102	Dromadaire 1926-46	Lama 12 384
Longueur maximum du moulage endocrânien depuis le bord antérieur des bulbes olfactifs, jusqu'au bord dorsal du *foramen magnum*	177 mm	171 mm	131 mm
Longueur maximum du moulage endocrânien depuis le bord antérieur des bulbes olfactifs, jusqu'au bord postérieur du cervelet	161 mm	156 mm	125 mm
Largeur maximum du moulage endocrânien (à travers les hémisphères cérébraux)	103 mm	103 mm	70 mm
Hauteur maximum du moulage endocrânien depuis le sommet du moulage de la fosse pituitaire jusqu'au sommet de l'hémisphère cérébral pris au même niveau	91 mm	86 mm	66 mm

1. Les moulages de référence sont pour *Camelus bactrianus* : C.b. 1952 — 102, A.C. ; pour *Camelus dromedarius* :C.d. 1926 — 46, A.C. ; pour *Lama glama* : L.g. 12 384, A.C.

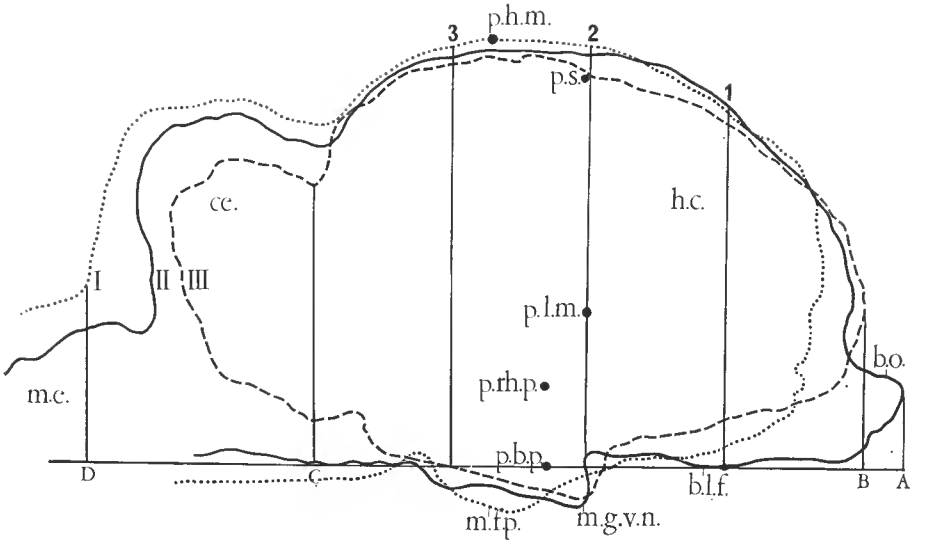

A

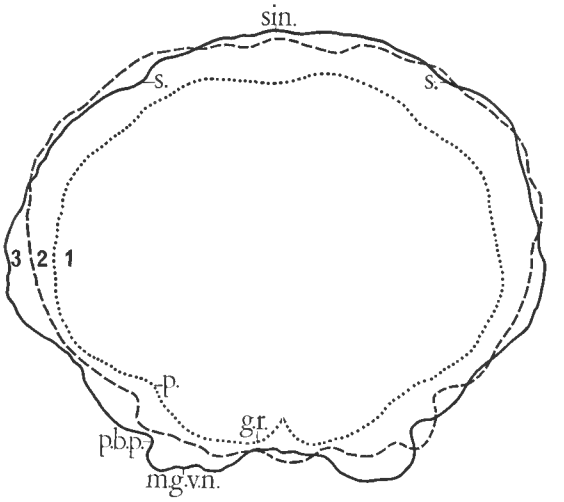

B

Fig. 12. — Diagrammes périgraphiques sagittaux (A) et transversaux (B) du moulage endocrânien chez *Camelus bactrianus* Linné, 1952-102, × 0,66. Ces profils, ainsi que ceux donnés dans les figures 13 et 17, ont été obtenus à l'aide du stéréographe de Miquel (voir p. 195), appareil destiné à reproduire, en grandeur nature et par projection sur une surface plane, les contours des solides et de leur relief.

A) Profils sagittaux

I, section sagittale médiane ; II, section sagittale passant par l'extrémité antérieure du bulbe olfactif (*b.o.*), et par la base du lobe frontal (*b.l.f.*) ou *gyrus rectus* (*g.r.*) ; III, section sagittale passant par l'extrémité antérieure et postérieure du néocortex.

Projection orthogonale sur le plan sagittal d'un certain nombre de repères morphologiques :

A) **Isthme encéphalique** (fig. 14 C, 15 C, 16 C)

1) Mensurations

	Bactriane 1952-102	Dromadaire 1926-46	Lama 12 384
Longueur depuis le bord ventral du *foramen magnum* jusqu'au bord postérieur de l'hypophyse	65 mm	75 mm	48 mm
Diamètre maximum à travers la *medulla oblongata*	35 mm	38 mm	28 mm
Largeur maximum prise au milieu du moulage de l'incisure pétro-occipitale	37 mm	47 mm	26 mm
Largeur maximum de la gouttière vasculo-nerveuse	17 mm	21 mm	13 mm
Distance maximum séparant les bords externes de la gouttière vasculo-nerveuse	50 mm	56 mm	38 mm

2) Description et interprétation

On ne reconnaît plus les différents étages du tronc cérébral mais une surface uniforme légèrement convexe, limitée en avant par une dépression profonde répondant à l'empreinte de l'apophyse clinoïde et latéralement, d'avant en arrière, par les moulages des trous condyliens et déchiré postérieur, de l'incisure pétro-occipitale et du trou déchiré antérieur. Cette région figure donc très approximativement la face inférieure du bulbe rachidien, de la protubérance annulaire et de la portion postérieure des pédoncules cérébraux. Antérieurement à l'empreinte de l'apophyse clinoïde, se place le moulage de la selle turcique. Ce dernier, en forme de petit mamelon de diamètre variable et peu élevé, donne une image extrêmement imparfaite de la glande pituitaire. Par ailleurs, s'observent latéralement les moulages des gouttières vasculo-nerveuses. Courts et massifs, ils masquent la face basale du lobe piriforme et la partie postérieure de la *pars basalis anterior*. Le tronc externe figure approxi-

---

p.b.p., projection orthogonale du point le plus inférieur du lobe piriforme ; *p.h.m.*, projection orthogonale du point le plus élevé de l'hémisphère cérébral ; *p.l.m.*, projection orthogonale du point situé à la surface du moulage endocrânien par lequel passe la largeur maximum de l'hémisphère cérébral ; *p.rh.p.*, projection orthogonale du point le plus élevé de la rhinale postérieure (*rh.p.s.* exclu) ; *p.s.* projection orthogonale du point de la *suprasylvia* le plus éloigné du sinus sagittal médian. (Ces repères permettent de calculer la hauteur maximum du néocortex et celle du lobe piriforme.) AD, projection orthogonale sur le plan sagittal médian, du plan considéré comme horizontal, tangent à la base du lobe frontal et à la base des lobes piriformes (*b.p.*) droit et gauche. La longueur maximum de l'hémisphère cérébral *B.C.* (le bulbe olfactif exclu) est partagée en quarts. On a pratiqué, au quart postérieur (3), au quart antérieur (1) et au milieu de l'hémisphère cérébral (2), des sections transversales perpendiculaires à la fois aux plans sagittal médian et horizontal.

B) Profils transversaux

1, section transversale passant par le quart antérieur de l'hémisphère cérébral ; 2, section transversale passant par le milieu de l'hémisphère cérébral ; 3, section transversale passant par le quart postérieur de l'hémisphère cérébral.

ce., cervelet ; *h.c.*, hémisphère cérébral ; *m.e.*, moelle épinière ; *m.f.p.*, moulage de la fosse pituitaire ; *m.g.v.n.*, moulage de la gouttière vasculo-nerveuse ; *p.*, *presylvia* ; *sin.*, sinus sagittal médian.

mativement le V1 auquel s'adjoint postérieurement le V3 (moulage du trou ovale), le tronc interne représente le V2 et différents éléments vasculaires.

Enfin, en avant de l'hypophyse se dégagent les branches puissantes du nerf optique recouvrant une surface appréciable de l'aire olfactive.

B) **Cervelet** (fig. 14 A, B, 15 A, B, 16 A, B)

1) Mensurations

	Bactriane	Dromadaire	Lama
Longueur maximale	43 mm	42 mm	32 mm
Largeur maximale	68 mm	70 mm	55 mm

2) Description et interprétation

Moins large et moins élevé que les hémisphères cérébraux, le cervelet apparaît comme une masse subsphérique dépourvue de reliefs importants où l'on a peine à reconnaître sa forme générale et les différents éléments qui le composent. Si sa limite avec le télencéphale [1] est clairement individualisée sur les faces dorsale et latérale, il se raccorde, par contre, sans transition à la base avec l'isthme encéphalique. La fissuration demeure par ailleurs peu apparente en raison de l'épaisseur des méninges et du bon développement des éléments vasculaires.

a) *Vermis*

Surplombant verticalement l'isthme encéphalique chez le Bactriane et le Lama, la face postérieure du vermis descend obliquement vers l'arrière chez le Dromadaire en formant un angle obtu avec le bulbe. Les différents lobules du vermis n'apparaissent pas distinctement. Néanmoins, la fissure postéro-supérieure, nettement définie sur le moulage des Chameaux, permet de localiser la limite postérieure du lobule VI, en partie masqué antérieurement par le pressoir d'Hérophile. Enfin, chez le Dromadaire s'inscrit, latéralement au vermis, une faible fissure paramédiane.

b) *Hémisphère cérébelleux*

En vue dorsale le sinus transverse, le sinus du conduit temporo-pariétal, le départ du sinus latéral et le moulage du trou mastoïdien constituent un bourrelet saillant latéralement, qui modifie considérablement la morphologie de l'hémisphère cérébelleux, masquant par ailleurs en totalité le *lobulus simplex*, et la majeure partie du *lobulus ansiformis*. Sur la face postérieure apparaît une partie du lobule paramédian légèrement convexe. En vue latérale s'inscrivent le moulage du méat acoustique interne et, au-dessus, le lobule pétreux du *paraflocculus*, long et cylindrique chez les Lamas, bas et conique chez les Chameaux.

1. L'observation de cette région permet d'évaluer le faible degré de recouvrement du cervelet par les hémisphères cérébraux. Notons par ailleurs que, contrairement au Dromadaire et au Lama, le cervelet du Bactriane est ici considérablement éloigné des hémisphères cérébraux.

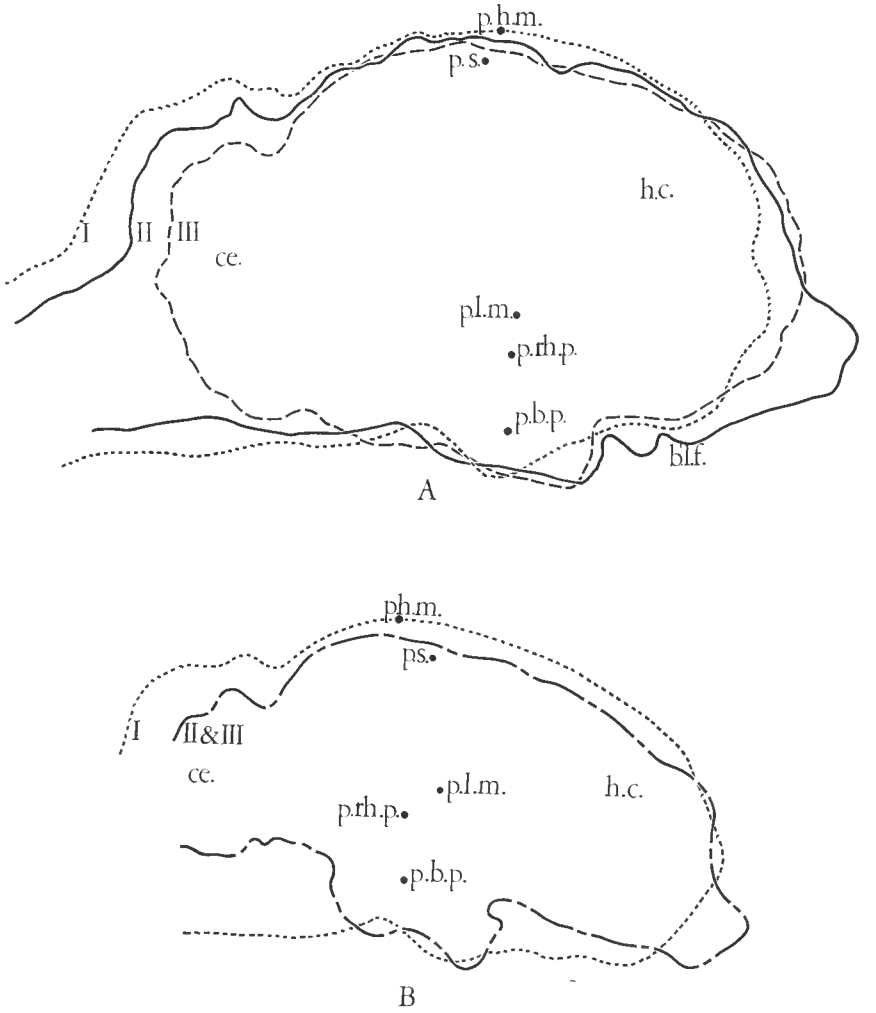

FIG. 13. — Diagrammes périgraphiques sagittaux chez *Camelus dromedarius* Linné, 1926-46 (A), et *Lama glama* Linné, 1902-458 (B). × 0,66.

I, section sagittale médiane ; II, section sagittale passant par l'extrémité antérieure du bulbe olfactif (*b.o.*) et par la base du lobe frontal (*b.l.f.*) ou *gyrus rectus* ; III, section sagittale passant par l'extrémité antérieure et postérieure du néocortex ; II et III, section sagittale passant à la fois par l'extrémité antérieure du bulbe olfactif, l'extrémité antérieure et postérieure de l'hémisphère cérébral, et par la base du lobe frontal ; *b.l.f.*, base du lobe frontal (*gyrus rectus*) ; *c.*, coronal ; *ce.*, cervelet ; *h.c.*, hémisphère cérébral ; *p.b.p.*, projection orthogonale du point le plus inférieur du lobe piriforme ; *p.h.m.*, projection orthogonale du point le plus élevé de l'hémisphère cérébral ; *p.l.m.*, projection orthogonale du point situé à la surface du moulage endocrânien par lequel passe la largeur maximum de l'hémisphère cérébral ; *p.rh.p.*, projection orthogonale du point le plus élevé de la rhinale postérieure (le rameau supérieur de la rhinale postérieure étant exclu) ; *p.s.*, projection orthogonale du point de la *suprasylvia* le plus éloigné du plan sagittal médian.

Enfin, s'élève en arrière, séparé du moulage de la *fossa subarcuata* par une profonde dépression, un mamelon saillant figurant une partie du *paraflocculus*.

C) **Hémisphère cérébral** (fig.12, 13, 14, 15, 16, 17)

1) Forme générale

Faiblement fléchi, l'hémisphère cérébral possède une forme généralement différente dans les deux genres : court et massif chez les Chameaux, il apparaît par contre davantage allongé et fusiforme chez les Lamas. Par ailleurs, l'extrémité antérieure de l'hémisphère cérébral chez tous les Camélinés actuels est assez différente de celle rencontrée sur le cerveau des Artiodactyles ou des Périssodactyles. En effet, chez ces derniers, l'hémisphère cérébral est généralement bien plus étroit à sa partie antérieure qu'à sa partie postérieure ; par contre, chez les Camélinés, le « pôle frontal » est sensiblement aussi large que le « pôle occipital » (Dareste, 1855). Nous schématiserons la forme générale des hémisphères cérébraux par des indices calculés à partir de mesures effectuées sur les différents moulages endocrâniens. Nous comparerons, par ailleurs, ces résultats à ceux effectués sur les pièces anatomiques.

2) Mensurations et indices cérébraux

a) *Longueur maximale* [1] *(sans les bulbes olfactifs)*

Elle représente la distance comprise entre la tangente à l'extrémité postérieure de l'hémisphère cérébral et la tangente à l'extrémité antérieure du « pôle frontal ». Les mensura-

1. Les variations enregistrées sur l'encéphale de tous les spécimens étudiés se répartissent comme suit : 98 à 105 mm pour le Bactriane, 85 à 120 mm pour le Dromadaire, 74 à 86 mm pour les quatre espèces de Lamas.

Fig. 14. — Moulage endocrânien de *Camelus dromedarius* Linné (1929-46). A, vue latérale droite ; B, vue dorsale ; C, vue ventrale.

a.o., aire olfactive ; *ar.*, sillon arqué ; *b.d.a.*, branche descendante antérieure (*suprasylvia* antérieure) ; *b.o.*, bulbe olfactif ; *b.r.*, bulbe rachidien ; *c.op.*, chiasma optique ; *c.s.*, complexe sylvien de type Artio- ou Périssodactyle ; $c_1.t.$, branche transverse du coronal ; $c_2.t.$, extrémité antérieure transverse du coronal ; *d.*, diagonal ; *e.a.h.*, portion horizontale de l'*ectosylvia* antérieure ; *ec.*, ectolatéral ; *e.p.*, *ectosylvia* postérieure ; *f.pas.*, fissure paramédiane ; *f.p.s.*, fissure postéro-supérieure ; *g.I*, *gyrus* I ; *g.II*, *gyrus* II ; *g.III*, *gyrus* III ; *g.r.*, *gyrus rectus* ; *l.*, latéral ; *l.VI*, lobule VI ; *l.VII*, lobule VII ou *folium tuber* ; *l.p.*, lobe piriforme ; *l.pa.*, lobe paramédian ; *l.p.par.*, lobule pétreux du *paraflocculus* ; *m.e.s.p.t.*, moulage du foramen endocrânien du sinus pariéto-temporal ; *m.f.p.*, moulage de la fosse pituitaire ; *m.g.c.*, moulage de la gouttière caverneuse ; *m.g.m.*, moulage de la gouttière maxillaire (nerf V_2) ; *m.i.p.b.*, moulage de l'incisure pétro-basilaire ; *m.t.d.a.*, moulage du trou déchiré antérieur ; *m.t.a.i.*, moulage du trou auditif interne ; *m.t.d.p.*, moulage du trou déchiré postérieur ; *m.t.ma.*, moulage du trou mastoïdien ; *m.t.ov.*, moulage du trou ovale (nerf V_3) ; *n.op.*, nerf optique ; *n.t.*, néocortex temporal ; *n.XII*, nerf XII ou grand hypoglosse ; $ob._1$, oblique 1 ; $ob._2$, oblique 2 ; $ob._3$, oblique 3 ; *p.*, *presylvia* ; *p.a.*, protubérance annulaire ; *p.c.*, pédoncule cérébral ; *p.o.*, pédoncule olfactif ; *r.a.e.a.*, rameau ascendant de l'*ectosylvia* antérieure ; *rh.a.*, rhinale antérieure ; *rh.p.p.*, rameau aboral de la rhinale postérieure ; *s.*, *suprasylvia* ; *s.a.*, *suprasylvia* antérieure ; *sin.*, *sinus sagittalis* ; *s.m.*, *suprasylvia* moyenne ; *s.p.*, *suprasylvia* postérieure ; *s.p.a.*, sillon *parolfactoria anterior* ; *s.sa.*, *sulcus sagittalis* ; *s.x*, sillon x ; *v.s.*, *vallecula sylvii*.

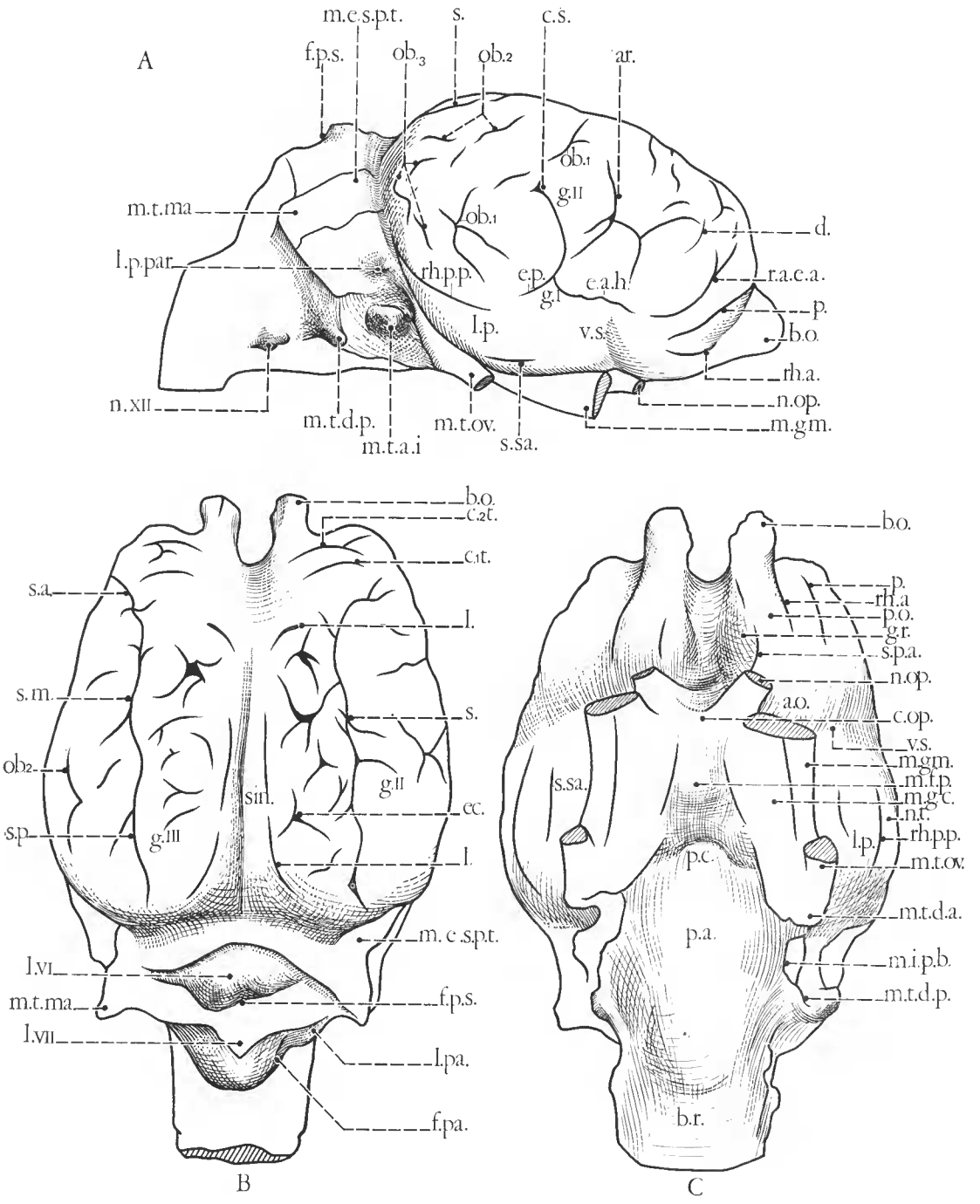
A
m.c.s.p.t.
s.
c.s.
f.p.s.
ob.3
ob.2
ar.
ob.1
g.II
m.t.ma
ob.1
d.
l.p.par
rh.p.p.
e.p.
e.a.h.
r.a.c.a.
g.I
p.
l.p.
v.s.
b.o.
rh.a.
n.XII
n.op.
m.t.d.p.
m.t.ov.
m.g.m.
m.t.a.i
s.sa.
b.o.
c.2t.
c.1t.
s.a.
l.
s.m.
s.
ob2.
sin.
g.II
ec.
s.p.
g.III
l.
m. c.s.p.t.
l.VI
m.t.ma.
f.p.s.
l.VII
l.pa.
f.pa.
B
b.o.
p.
rh.a
p.o.
g.r.
s.p.a.
n.op.
a.o.
c.op.
v.s.
m.g.m.
s.sa.
m.t.p.
m.g.c.
n.t.
l.p.
rh.p.p.
p.c.
m.t.ov.
m.t.d.a.
p.a.
m.i.p.b.
m.t.d.p.
b.r.
C

tions effectuées respectivement sur les moulages et les encéphales de référence sont les suivantes : 104 et 100 mm pour le Bactriane, 105 et 102 mm pour le Dromadaire, 89 et 84 mm pour le Lama.

b) *Largeur maximale* [1]

Elle correspond à la distance séparant les circonvolutions les plus externes des faces latérales (elle se place environ au-dessus de la portion antérieure du lobe piriforme, au-dessus et légèrement en arrière de la *vallecula sylvii*). Les mensurations effectuées respectivement sur le moulage et les encéphales de référence sont les suivantes : 103 et 96 mm pour le Bactriane, 103 et 97 mm pour le Dromadaire, 70 et 64 mm pour le Lama.

c) *Hauteur maximale* [1]

Elle correspond à la distance comprise entre la tangente passant par la convexité maximum de l'hémisphère cérébral (*gyrus* III) et la tangente passant par la base du lobe piriforme. Les mensurations effectuées respectivement sur le moulage et les encéphales de référence correspondant sont les suivantes : 82 et 65 mm pour le Bactriane, 80 et 67 mm pour le Dromadaire, 56 et 50 pour le Lama.

Les différences importantes enregistrées entre les mensurations effectuées sur l'encéphale et le moulage endocrânien sont dues, pour une part, à la déformation de la pièce anatomique et, de l'autre, à l'épaisseur des méninges.

d) *Indices*

Les mesures effectuées sur le moulage endocrânien permettent maintenant de calculer trois indices rendant compte des rapports qui existent entre les longueur, largeur et hauteur de l'hémisphère cérébral. L'indice $1 \frac{\text{largeur} \times 100}{\text{longueur}}$ est de 100 pour le *Camelus bac-*

1. Les variations enregistrées sur l'encéphale sur tous les spécimens étudiés se répartissent comme suit en ce qui concerne la largeur, puis la hauteur : 95 à 103 mm et 51 à 70 mm pour le Bactriane, 92 à 114 mm et 47 à 68 mm pour le Dromadaire, 55 à 81 mm et 44 à 53 mm pour les quatre espèces de Lamas.

Fig. 15. — Moulage endocrânien de *Camelus bactrianus* (1951-102). A, vue latérale droite ; B, vue dorsale ; C, vue ventrale.

a.o., aire olfactive ; *ar.*, sillon arqué ; *b.o.*, bulbe olfactif ; *b.r.*, bulbe rachidien ; *c.op.*, chiasma optique ; *c.s.*, complexe sylvien de type Artio- ou Périssodactyle ; *c.*$_1$*t.*, branche transverse externe du coronal ; *d.*, diagonal ; *e.a.h.*, portion horizontale de l'*ectosylvia* antérieure ; *ec.*, ectolatéral ; *f.pre.*, *fissura prepyramidalis* ; *f.p.s.*, fissure postéro-supérieure ; *g.I*, *gyrus* I ; *g.II*, *gyrus* II ; *g.III*, *gyrus* III ; *g.r.*, *gyrus rectus* ; *l.*, latéral ; *l.p.*, lobe piriforme ; *l.pa.*, lobe paramédian ; *l.p.par.*, lobule pétreux du *paraflocculus* ; *l.VI.*, lobule VI ou déclive ; *l.VII*, lobule VII ou *tuber folium* ; *l.VIII*, lobule VIII ou *pyramis* ; *m.e.s.p.t.*, moulage du foramen endocrânien du sinus pariéto-temporal ; *m.f.p.*, moulage de la fosse pituitaire ; *m.g.c.*, moulage de la gouttière caverneuse ; *m.g.m.*, moulage de la gouttière maxillaire (nerf V_2) ; *m.i.p.b.*, moulage de l'incisure pétro-basilaire ; *m.t.a.i.*, moulage du trou auditif interne ; *m.t.d.p.*, moulage du trou déchiré postérieur ; *m.t.ma*, moulage du trou mastoïdien ; *m.t.ov.*, moulage du trou ovale (nerf V_3) ; *n.op.*, nerf optique ; *ob.*$_1$, oblique 1 ; *ob.*$_2$, oblique 2 ; *ob.*$_3$, oblique 3 ; *p.*, *presylvia* ; *p.a.*, protubérance annulaire ; *p.c.*, pédoncule cérébral ; *p.H.*, pressoir d'Hérophile ; *p.o.*, pédoncule olfactif ; *r.a.e.a.*, rameau ascendant de l'*ectosylvia* antérieure ; *rh.a.*, rhinale antérieure ; *rh.p.a.*, rameau oral de la rhinale antérieure ; *rh.p.p.*, rameau aboral de la rhinale postérieure ; *s.*, *suprasylvia* ; *sin.*, *sinus sagittalis* ; *s.p.a.*, sillon *parolfactoria anterior*.

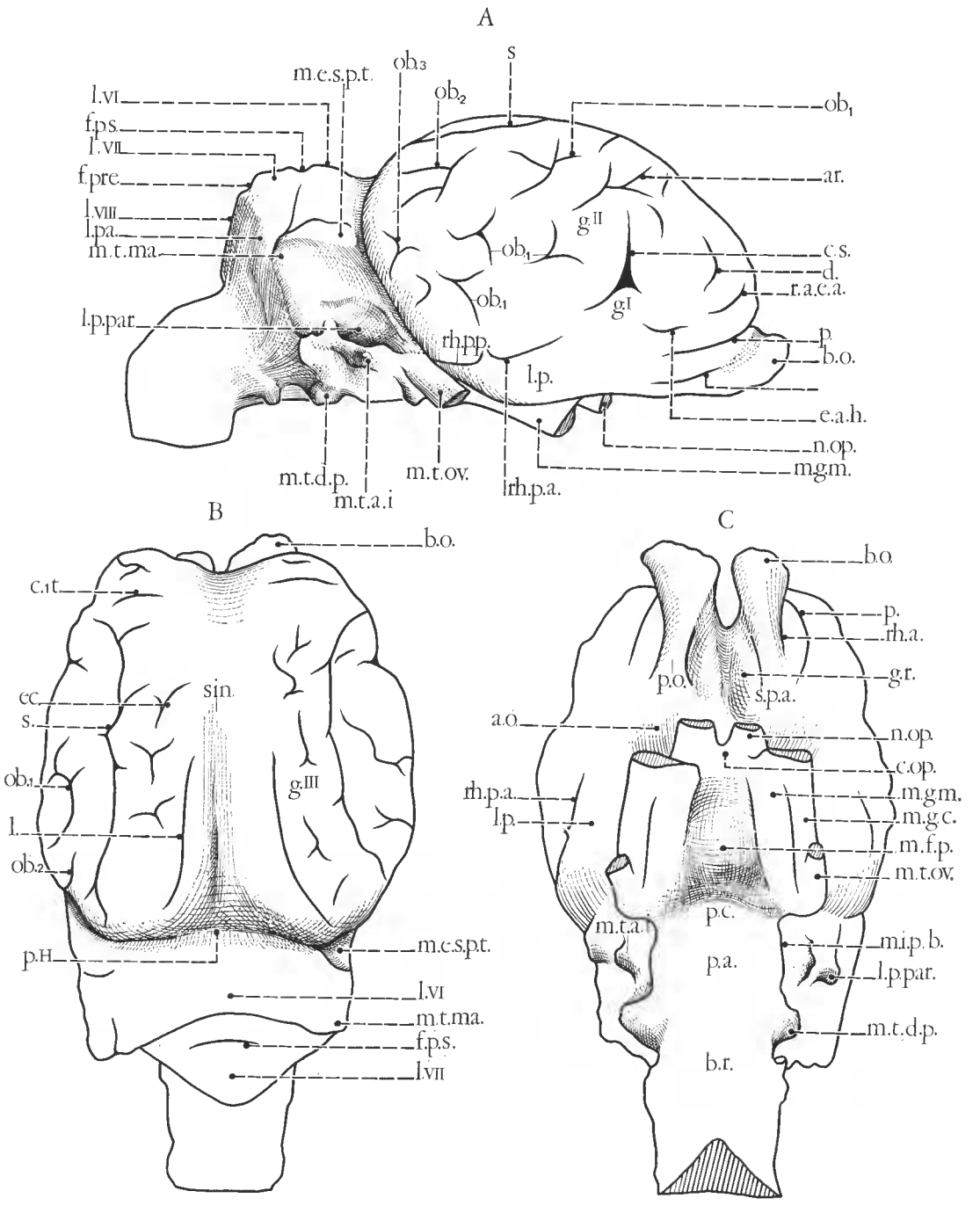
A
l.VI
f.p.s.
l.VII
f.pre.
l.VIII
l.pa.
m.t.ma.
l.p.par.
m.c.s.p.t.
ob3
ob2
s
ob1
ar.
g.II
c.s.
d.
r.a.c.a.
g.I
p.
b.o.
rh.pp.
l.p.
e.a.h.
n.op.
m.g.m.
m.t.d.p.
m.t.a.i
m.t.ov.
rh.p.a.
B
b.o.
c.1.t.
ec.
s.
sin.
ob.1
g.III
l.
ob.2
p.H.
m.c.s.p.t.
l.VI
m.t.ma.
f.p.s.
l.VII
C
b.o.
p.
rh.a.
g.r.
p.o.
s.p.a.
a.o.
n.op.
c.op.
m.g.m.
rh.p.a.
l.p.
m.g.c.
m.f.p.
m.t.ov.
p.c.
m.t.a.i.
m.i.p.b.
p.a.
l.p.par.
m.t.d.p.
b.r.

trianus et *Camelus dromedarius* et de 78,5 pour le *Lama glama*. L'indice 2 $\frac{\text{hauteur} \times 100}{\text{longueur}}$ est de 78,8 pour le Bactriane, 75,2 pour le Dromadaire et 62,9 pour le Lama. Enfin l'indice 3 $\frac{\text{hauteur} \times 100}{\text{largeur}}$ vaut respectivement 78,8, 75,9 et 74,2 pour le Bactriane, le Dromadaire et le Lama.

Si, pour les deux espèces de Chameaux, il existe une différence dans la valeur des indices 2 et 3, il reste que cette variation n'est vraisemblablement pas significative, si l'on considère que, chez ces derniers, les hauteur, largeur, longueur varient sensiblement à l'intérieur des mêmes limites. Néanmoins, les variations des indices 1 et 2 sont significatives au niveau du genre.

3) Rhinencéphale

a) *Rhinales*

Le rameau aboral de la rhinale postérieure demeure généralement bien marqué. La rhinale antérieure est par contre peu discernable (excepté sa portion la plus antérieure).

b) *Bulbes olfactifs*

Mensurations et indices

Les mensurations du moulage pour les trois spécimens de référence sont les suivantes :

	Bactriane 1951-102	Camelus 1926-46	Lama 12 384
Longueur maximale	20 mm	11 mm	14 mm
Largeur maximale	18 mm	21 mm	22 mm
Hauteur maximale	21 mm	21 mm	16 mm

Les indices calculés d'après ces mensurations se répartissent comme suit :

	Chameaux (moyenne)	Lama
$\frac{\text{Longueur max. du bulbe olfactif} \times 100}{\text{Longueur max. du néocortex}}$	14,8	15,7
$\frac{\text{Largeur max. du bulbe olfactif} \times 100}{\text{Largeur maximum du néocortex}}$	18,9	31,4
$\frac{\text{Hauteur max. du bulbe olfactif} \times 100}{\text{Hauteur max. hémisphère cérébral}}$	25,9	28,5
$\frac{\text{Hauteur max. bulbe olfactif} \times 100}{\text{Hauteur max. du néocortex}}$	30	37,2

Description — Interprétation

Dans les deux genres, les bulbes ont une position antéro-ventrale bien caractérisée. Généralement peu importants, les bulbes olfactifs des Chameaux sont parallèles au plan

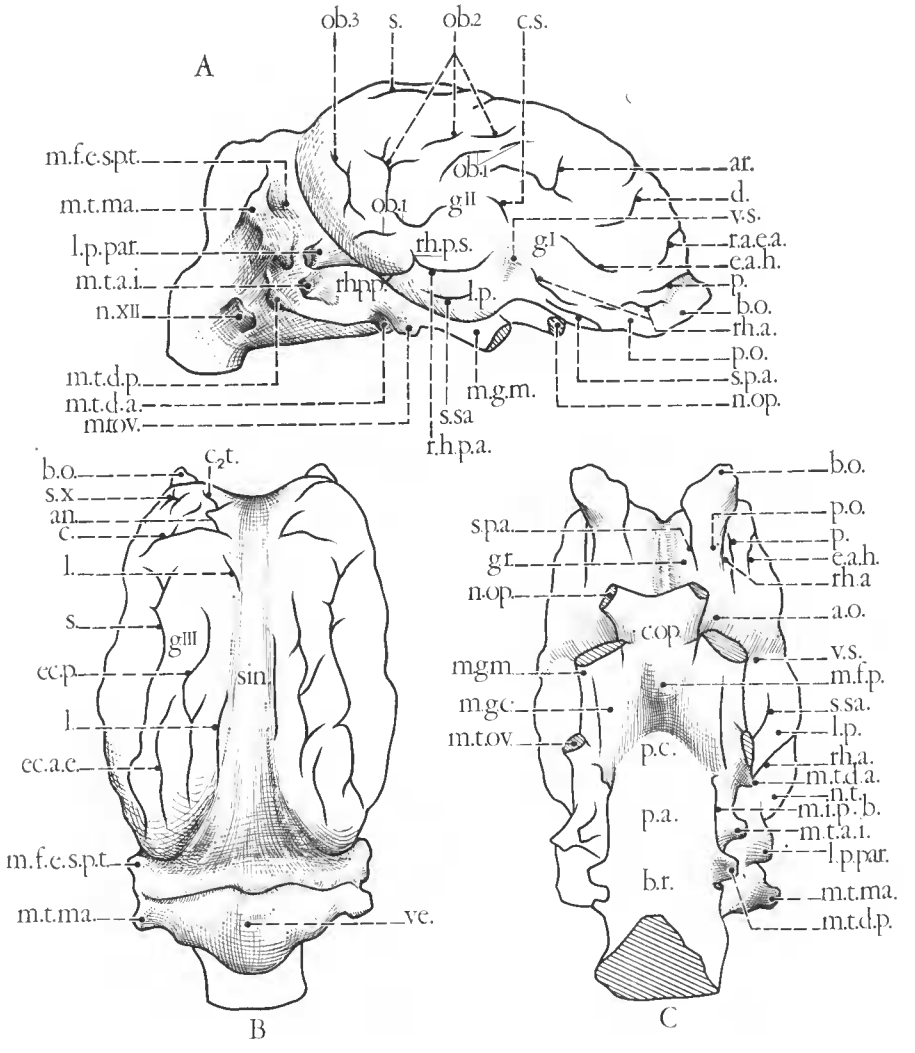

Fig. 16. — Moulage endocrânien de *Lama glama* (12.384). A, vue latérale droite ; B, vue dorsale ; C, vue ventrale.

an., ansate ; *a.o.*, aire olfactive ; *ar.*, sillon arqué ; *b.o.*, bulbe olfactif ; *b.r.*, bulbe rachidien ; *c.op.* chiasma optique ; *c.*, coronal ; *c.s.*, complexe sylvien de type Artio- ou Périssodactyle ; $c_2.t.$, extrémité antérieure transverse du coronal ; *d.*, diagonal ; *e.a.h.*, portion horizontale de l'*ectosylvia* antérieure ; *ec.a.e.*, ectolatéral accessoire externe ; *ec.p.*, ectolatéral principal ; *e.p.*, *ectosylvia* postérieure ; *g.r.* *gyrus rectus* ; *g.I*, *gyrus* I ; *g.II*, *gyrus* II ; *g.III*, *gyrus* III ; *l.*, latéral ; *l.p.*, lobe piriforme ; *l.p.par.*, lobule pétreux du *paraflocculus* ; *m.f.e.s.p.t.*, moulage du foramen endocrânien du sinus pariéto-temporal ; *m.f.p.*, moulage de la fosse pituitaire ; *m.g.c.*, moulage de la gouttière caverneuse ; *m.g.m.*, moulage de la gouttière maxillaire ; *m.i.p.b.*, moulage de l'incisure pétro-basilaire ; *m.t.a.i.*, moulage du trou auditif interne ; *m.t.d.a.*, moulage du trou déchiré antérieur ; *m.t.d.p.*, moulage du trou déchiré postérieur ; *m.t.ma.*, moulage du trou mastoïdien ; *m.t.ov.*, moulage du trou ovale (nerf V_3) ; *n.op.*, nerf optique ; *n.t.*, néocortex temporal ; *n.XII*, nerf XII ou grand hypoglosse ; $ob._1$, oblique 1 ; $ob._2$, oblique 2, $ob._3$, oblique 3 ; *p.*, *presylvia* ; *p.a.*, protubérance annulaire ; *p.c.*, pédoncule cérébral ; *p.o.*, pédoncule olfactif ; *r.a.e.a.*, rameau ascendant de l'*ectosylvia* antérieure ; *rh.a.*, rhinale antérieure ; *rh.p.a.*, rameau oral de la rhinale antérieure ; *rh.p.p.*, rameau aboral de la rhinale postérieure ; *rh.p.s.*, rameau supérieur de la rhinale postérieure ; *s.*, *suprasylvia* ; *sin.*, *sinus sagittalis* ; *s.p.a.*, sillon *parolfactoria anterior* ; *s.sa.*, *sulcus sagittalis* ; *s.x*, sillon x ; *ve.*, *vermis* ; *v.s.*, *vallecula sylvii*.

sagittal médian et situés sensiblement à égale distance de ce plan et de la face latérale de l'hémisphère. Étroits et élevés chez le Dromadaire, ils s'élargissent antérieurement chez le Bactriane pour devenir asymétriques. Chez ce dernier, les bulbes semblent par ailleurs situés plus basalement [1]. Proportionnellement plus développés que ceux des Chameaux, les bulbes olfactifs des Lamas s'éloignent du plan sagittal médian et divergent fortement en dehors. En outre, leur face externe semble prolonger la face latérale du néocortex frontal.

c) *Pédoncule olfactif*

La largeur moyenne du pédoncule olfactif mesurée sur les trois spécimens de références est de 7,5 mm pour le Bactriane et le Dromadaire, et de 7 mm pour le Lama.

Par ailleurs, le rapport $\frac{\text{largeur du pédoncule olfactif} \times 100}{\text{largeur maximum du néocortex}}$ est de 7,2 pour les Chameaux et 10 pour le Lama.

Le pédoncule olfactif, proportionnellement plus développé chez le Lama que chez les Chameaux, demeure généralement peu lisible. La limite externe (rhinale antérieure) reste indistincte. La limite interne (sillon *parolfactoria anterior*) est par contre mieux individualisée.

d) *Racines olfactives*

Les racines mésiales et médiales n'apparaissent pas. La racine latérale, illisible chez les Chameaux, reste apparente chez le Lama.

e) *Aire olfactive*

L'aire olfactive n'a pas laissé d'impressions importantes. En outre, elle demeure masquée médialement par le nerf optique et postérieurement par le moulage des gouttières vasculo-nerveuses.

f) *Lobe piriforme*

Mensurations — Indices

Les mensurations et les indices (fig. 17) du moulage pour les trois spécimens se répartissent comme suit :

	Bactriane 1951-102	Dromadaire 1926-46	Lama 12 384
Longueur maximum du lobe piriforme	38 mm	38 mm	33 mm
Hauteur maximum du lobe piriforme	16 mm	16 mm	13 mm
Largeur maximum du moulage endocrânien pris à travers les lobes piriformes	82 mm	88 mm	61 mm
$\frac{\text{Hauteur maximum du lobe pir.} \times 100}{\text{Hauteur maximum de l'hémisphère cérébral}}$	19,5	20	23,2
$\frac{\text{Longueur maximum du lobe piriforme} \times 100}{\text{Longueur maximum de l'hémisphère cérébral}}$	36,5	36,1	37,1
$\frac{\text{Largeur max. hémisph. cér. prise niveau lobe piriforme} \times 100}{\text{Largeur max. hémisph. cér. (néocortex)}}$	79,6	85,4	87,1

1. Les fosses ethmoïdales variant chez les deux espèces dans des proportions non négligeables, il est possible que ces différences ne soient pas véritablement significatives.

Description — Interprétation

Généralement peu développé, le lobe piriforme apparaît sur le moulage des Camélinés actuels légèrement convexe et plutôt déprimé médialement. Sa face ventrale demeure cachée sous le moulage des gouttières vasculo-nerveuses ; le *sulcus sagittalis* s'observe essentiellement chez le Lama. Chez les Tylopodes sud-américains, la *pars basalis posterior* semble proportionnellement plus développée que celle des Chameaux.

Les différents indices calculés montrent bien que le rhinencéphale est proportionnellement plus développé chez les Lamas que chez les Chameaux, et dans cette mesure, les Tylopodes sud-américains seraient plus « olfactifs » que le Bactriane et le Dromadaire.

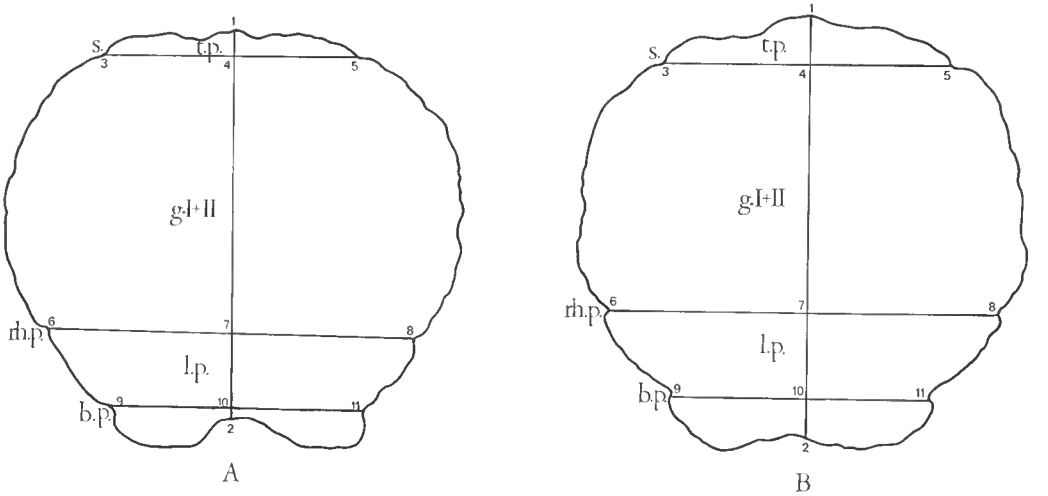

Fig. 17. — Sections transversales pratiquées sur le moulage endocrânien de (A) *Camelus dromedarius* Linné, 1929-46, et de (B) *Lama glama* Linné, 1902-458, à des niveaux sensiblement comparables, environ suivant le quart postérieur de l'hémisphère cérébral, et ramenées à une même échelle (selon 1-10).

b.p., base du lobe piriforme ; *g. I + II*, *gyrus* I + II ; *l.p.*, lobe piriforme ; *rh.p.*, rhinale postérieure ; *s.*, *suprasylvia* ; *t.p.*, territoire périphérique ; 1-2, projections orthogonales sur le plan transversal du plan sagittal médian ; projection orthogonale sur le plan transversal de plans horizontaux, perpendiculaires à la fois à ce dernier et au plan sagittal médian ; 3-5, 6-8, 9-11, projections orthogonales sur le plan transversal du plan horizontal passant respectivement par les *suprasylvia*, les rhinales postérieures, la base du lobe piriforme ; 1-10, hauteur totale de l'hémisphère cérébral à ce niveau ; 1-7, hauteur du néocortex à ce niveau ; 7-10, hauteur du lobe piriforme à ce niveau.

Noter qu'en regard du Dromadaire, la hauteur du lobe piriforme chez le Lama apparaît proportionnellement plus importante. Par ailleurs, les *suprasylvia*, chez ce dernier, sont plus éloignées du plan sagittal médian que chez le Chameau.

4) Néocortex

a) *Mensurations et indices*[1] (fig. 17).

La hauteur du néocortex et le rapport $\frac{\text{hauteur maximum du néocortex} \times 100}{\text{hauteur maximum de l'hémisphère cér.}}$ sont respectivement : 66 mm et 80,4 pour le Bactriane, 64 mm et 80 pour le Dromadaire, 43 mm et 76,7 pour le Lama.

1. Pour la longueur et la largeur maximum de l'hémisphère cérébral, voir pp. 276-278.

b) *Forme générale*

Vue latérale

Chez le Dromadaire, la convexité du profil latéral est peu accentuée. Le contour s'incline légèrement vers l'avant et devient brusquement vertical à la base de l'encéphale vers l'extrémité antérieure de l'hémisphère cérébral. La courbure apparaît plus accusée chez le Bactriane : le contour s'incline rapidement dès le milieu de l'hémisphère pour s'abaisser au niveau du « pôle frontal ». Le profil latéral du Lama rappelle celui du Dromadaire ; toutefois, il n'existe pas à l'avant de l'hémisphère cérébral un brusque ressaut, car l'extrémité du « pôle frontal » se raccorde insensiblement au bulbe olfactif. On note d'emblée sur ces trois moulages la hauteur remarquable du « lobe frontal », sensiblement égale à la hauteur du néopallium prise entre la rhinale postérieure (portion moyenne) et le sommet de la convexité du *gyrus* III.

Chez le Bactriane, le « pôle frontal » est haut, arrondi, pourvu de circonvolutions bien développées surplombant les bulbes olfactifs au point de les masquer en partie. Sur le moulage endocrânien du Dromadaire, cette région apparaît plus élevée, moins bombée, davantage plane et verticale ; les circonvolutions moins importantes laissent à découvert les bulbes olfactifs. Chez le Lama, l'extrémité du « pôle frontal » semble peu développée en raison de ses relations intimes avec les bulbes olfactifs. En réalité, l'examen de l'encéphale indique que l'extrémité antérieure de l'hémisphère cérébral est riche en circonvolutions et bien développée en hauteur.

Vue supérieure

Dans les deux genres, le maximum de largeur de l'hémisphère cérébral s'observe sensiblement au même niveau, soit approximativement à mi-hauteur et en arrière du complexe sylvien. L'examen de la face dorsale des trois moulages révèle la largeur importante du « pôle frontal » : chez le Dromadaire, par exemple, la largeur maximum prise à travers les hémisphères cérébraux antérieurs et au niveau du chiasma optique s'élève à 87 mm, alors que la largeur maximum des hémisphères cérébraux atteint 103 mm. En outre, les diagrammes transversaux révèlent clairement la convexité de l'hémisphère à différents niveaux et l'emplacement des différents sillons (fig. 13 B).

Vue ventrale

Le néocortex apparaît entre la scissure interhémisphérique et le pédoncule olfactif sous forme d'un pli long, relativement large et très convexe : le *gyrus rectus*. Son importance serait, selon Simon (1965), à mettre en relation avec le grand développement du « lobe frontal » [1].

c) *Gyrencéphalisation*

L'épaisseur notable des méninges et la large surimpression du sinus sagittal médian altèrent de façon importante le modelé des circonvolutions et le dessin des sillons.

1. Chez les Artiodactyles et les Périssodactyles, le *gyrus rectus* est généralement peu développé. Chez les Bovidés et les Élaphoïdes, il demeure étroit et sensiblement plan. Il tend, par contre, à prendre une notable importance chez les Giraffidés et les Équidés.

Vue latérale

La *presylvia* est en général extrêmement bien individualisée. Le rameau ascendant ectosylvien apparaît nettement sur les trois moulages, sa limite ventrale est toutefois difficile à localiser en raison de la faible indication de l'*ectosylvia* antérieure horizontale. Le complexe sylvien reste fortement marqué. Le sillon diagonal, faiblement indiqué chez le Dromadaire, est plus distinct chez le Bactriane et le Lama. L'oblique 1, 2 et 3, bien fragmenté, présente un dessin assez difficile à préciser. Enfin, le sillon arqué demeure lisible sur les trois moulages.

Vue supérieure

L'entolatéral est masqué par l'important sinus sagittal. Le latéral, généralement bien indiqué postérieurement, s'efface dans la région moyenne pour réapparaître antérieurement. L'ansate demeure présent chez le Lama mais disparaît chez les Chameaux. Le coronal n'est pas clairement défini ; on peut toutefois reconnaître son extrémité antérieure ($c_2.t.$) et sa branche transverse ($c_1.t.$). Le sillon x est généralement légèrement esquissé. Le système ectolatéral faiblement individualisé chez le Bactriane apparaît plus nettement chez le Dromadaire et le Lama. Enfin, la branche externe du splénial et la portion frontale de la *presylvia* s'observent surtout chez le Dromadaire.

D) **Conclusions**

Malgré son imprécision, le moulage endocrânien des différents Tylopodes actuels retranscrit l'essentiel des traits morphologiques qui caractérisent l'encéphale des Camélinés. De ce fait, nous pourrons l'employer aisément comme élément de comparaison pour l'interprétation des moulages endocrâniens de Tylopodes fossiles.

Notons, en dernier lieu, que les différences morphologiques relevées sur les moulages endocrâniens peuvent être généralement considérées comme significatives au niveau du genre. Par contre, l'absence d'un matériel de comparaison abondant nous empêche de conclure si la variabilité morphologique observée sur le moulage endocrânien du Bactriane et du Dromadaire relève dans sa majorité d'une variation individuelle ou spécifique.

CONCLUSIONS GÉNÉRALES

En regard des formes voisines modernes et des documents paléoneurologiques dont nous disposons actuellement, il apparaît que la réduction de la *pars basalis* rhinencéphalique, le grand développement du « pôle frontal », la complication du système gyrencéphalique, l'importance de la « pronation » des sillons de la face dorsale (*suprasylvia*, latéral, coronal, entolatéral) constituent un ensemble de traits morphologiques plaçant l'encéphale des Tylopodes modernes à un niveau évolutif élevé parmi les Artiodactyles. Par contre, il se maintient chez les Camélinés actuels, à l'inverse de la plupart des Artiodactyles et des Périssodactyles modernes, deux formations archaïques indéniables : le lobule pétreux paraflocculaire au niveau du cervelet, et la *fossa subarcuata* au niveau de l'endocrâne. En outre, l'opercularisation du territoire central demeure réduite et la flexion télencéphalique reste faible.

Par ailleurs, si l'on tente d'évaluer dans les mêmes perspectives le « niveau évolutif morphologique » de l'encéphale dans les deux genres actuels, on constate que les Chameaux paraissent dans l'ensemble plus « évolués » que les Lamas. En effet, Bactriane et Dromadaire, à l'inverse des formes sud-américaines, présentent un lobule pétreux peu individualisé, une *pars basalis* rhinencéphalique davantage « régressée », une scissure rhinale constamment rompue. Par ailleurs, l'impression orbitale n'existe pas, le système ectolatéral est dissocié, enfin le schéma gyrencéphalique demeure plus stable comme si, chez ces derniers, le plan d'organisation fissural était d'acquisition plus ancienne que celui des Lamas.

SYNONYMIES DES TERMES EMPLOYÉS POUR DÉSIGNER LES SILLONS DU NÉOPALLIUM CHEZ LES ARTIODACTYLES ET LES PÉRISSODACTYLES

Ansate ou fissura ansata (Ariens-Kappers, 1913 *b*)

— Bügel (Krueg, 1878)
— Crucial (Bradley, 1899 ; Flatau et Jacobsohn, 1899 ; Ellenberger et Baum, 1903 ; Montané et Bourdelle, 1913 : *Bos* ; Kurz, 1926)
— *Fissura transversa* ou fissure transverse (Schellenberg, 1900 ; Sisson et Grossman, 1910)
— Crucial accessoire (Chauveau, Arloing et Lesbre, 1903 ; Lesbre et Forgeot, 1904 ; Tagand et Barone, 1962)
— *Processus transversus, fissura coronalis* (Koeppen et Loewenstein, 1905)
— *Sulcus ansatus* (Black, 1915 ; Ariens-Kappers, Huber et Crosby, 1936)
— Vertical (R. Anthony et de Grzybowski, 1931-1934-1936 ; Friant et L'Hœst, 1944)
— Branche mésiale de l'ansate (Sigogneau, 1959)
— *Sulcus ansatus* + *sulcus coronalis* (Nomina Anatomica Veterinaria, 1968)

Calcarine ou sillon calcarin (Elliot-Smith, 1902 *c*)

— *Sulcus calloso-marginalis, pars posterior* (Sisson et Grossman, 1910)
— Tronc, *fissura* ou *sulcus retrosplenialis* (Ariens-Kappers, 1913 *b* ; Landacre, 1930 ; Haller, 1936)
— *Sulcus calcarinus* (Nomina Anatomica Veterinaria, 1968)

Coronal (R. Anthony et de Grzybowski, 1930)

— *Fissura coronalis* (Krueg, 1878)
— Portion antérieure du sillon ectosagittal (Lesbre et Forgeot, 1904)
— *Sillon* proréen + *sillon* crucial ? (Palmer, 1913)
— *Sulcus suprasylvius rostralis* (Nomina Anatomica Veterinaria, 1968)

Crucial (R. Anthony et de Grzybowski, 1930)

— Partie terminale de la *pars anterior splenialis* (Ariens-Kappers, Huber et Crosby, 1936)

Diagonal ou sillon diagonal (Elliot-Smith, 1902 *c*)

— Portion du sillon pariétal externe (Broca, 1878)
— *Fissura* ou *sulcus diagonalis* (Krueg, 1878 ; Rogner, 1883 ; Flatau et Jacobsohn, 1899 ; Holl, 1900 ; Kohlbrugge, 1902 ; Ellenberger et Baum, 1903 ; Black, 1915 ; T. Edinger, 1948)

— *Fissura ectosylvia anterior* (Schellenberg, 1900)
— Sillon ectosylvien antérieur (Chauveau, Arloing et Lesbre, 1903 ; Lesbre et Forgeot, 1904)
— Sillon pariétal secondaire (Montané et Bourdelle, 1913 : partie antérieure)
— Sillon orbital (Palmer, 1913)
— *Sulcus diagonalis* + *fissura sylvii, pars dorsalis, ramus ventralis* (Landacre, 1930)
— Sillon γ (R. Anthony et de Grzybowski, 1931-1934-1936 ; Friant, 1939 ; Sigogneau, 1959 ; J. Anthony, 1961 ; Dechaseaux, 1961 ; Piveteau, 1961)
— Système de la *fissura diagonalis* ou *fissura diagonalis* (Haller, 1936)
— *Sulcus ectosylvius rostralis* (Nomina Anatomica Veterinaria, 1968)

Ectolatéral (R. Anthony et de Grzybowski, 1930)

— Fissure latérale (Owen, 1868 : *Cervus*)
— Fissure ecto-médio-latérale (Bradley, 1899)
— *Sulcus* ou *fissura ectolateralis* (Flatau et Jacobsohn, 1899 ; Schellenberg, 1900 ; Ellenberger et Baum, 1903 ; Black, 1915 ; Kurz, 1926 ; Haller, 1936 ; T. Edinger, 1948)
— Incisure suprapariétale (Chauveau, Arloing et Lesbre, 1930 ; Lesbre et Forgeot, 1904 ; Tagand et Barone, 1962)
— *Sulcus* ou *fissura ectomarginalis* (Sisson et Grossman, 1910 ; Landacre, 1930 ; Tagand et Barone, 1962 ; Nomina Anatomica Veterinaria, 1968)

Ectosylvia (R. Anthony et de Grzybowski, 1930)

Ectosylvia

e.p. = *ectosylvia* postérieure (R. Anthony et de Grzybowski, 1931)
e.a. = *ectosylvia* antérieure (R. Anthony et de Grzybowski, 1931)
r.a.e.a. = rameau ascendant de l'*ectosylvia* antérieure
c.s. = complexe sylvien (R. Anthony et de Grzybowski, 1930)

e.p. + *e.a.* + *r.a.e.a.* + *c.s.*

— *Fissura sylvii* (Flatau et Jacobsohn, 1899 ; Ellenberger et Baum, 1903)
— *Fissura lateralis* (Ellenberger et Baum, 1903 ; Sisson et Grossman, 1910)
— *Fissura verticalis* (Ellenberger et Baum, 1903)
— *Fissura lateralis sylvii* (Sisson et Grossman, 1910)
— *Fissura cerebri lateralis* (Kurz, 1926 ; Tagand et Barone, 1962)
— *Fissura lateralis sylvia* (Amat Muñoz, 1959)

e.p.

— *Fissura sylvii, processus posterior* (Krueg, 1878 ; Rogner, 1883 ; Kohlbrugge, 1902)
— *Ramus inferior, posterior, fissurae sylvii* (Kükenthal et Ziehen, 1893)
— *Fissura sylvii, ramus posterior* (Schellenberg, 1900)
— *Ramus posterior, fissurae ectosylviae* (Holl, 1900)
— *Ectosylvia posterior* (Holl, 1900)
— *Processus posterior* de la *fissura lateralis* ou de la *fissura sylvii* (Ellenberger et Baum, 1903)
— Branche postérieure de la *fissura lateralis sylvii* (Sisson et Grossman, 1910)
— Branche postérieure de l'*ectosylvia* (R. Anthony et de Grzybowski, 1930)
— *Fissura sylvii, pars posterior* + *fissura sylvii, pars posterior, ramus ventralis* (Landacre, 1930)
— Sillon d'operculisation postérieure (Sigogneau, 1959)

e.a. ou *e.a.* + *r.a.e.a.*

— *Fissura sylvii, processus anterior* (Krueg, 1878 ; Rogner, 1883 ; Kohlbrugge, 1902)
— *Ramus inferior anterior, fissurae sylvii* (Kükenthal et Ziehen, 1893)
— Lèvre antérieure de la fissure sylvienne (Bradley, 1899)
— *Ramus anterior, fissurae ectosylviae* (*e.a.*) (Holl, 1900)
— *Ectosylvia posterior* (*e.a.*) (Holl, 1900)
— *Fissura sylvii, ramus anterior* (Schellenberg, 1900)
— Branche antérieure de la fissure sylvienne (*e.a.*) (Elliot-Smith, 1902 *c* : *Hippopotamus, Camelus, Lama, Cervus, Equus...*)
— Sillon sous-sylvien (Chauveau, Arloing et Lesbre, 1903 ; Lesbre et Forgeot, 1904 ; Tagand et Barone, 1962)
— *Processus anterior* de la *fissura lateralis* ou *fissura sylvii* (Ellenberger et Baum, 1903)
— *Ramus inferior anterior, fossa sylvii* (Koeppen et Loewenstein, 1905)
— *Fissura sylvii, pars anterior* + *fissura sylvii, pars anterior, ramus dorsalis, medialis* et *ventralis* (Landacre, 1930)
— Sillon d'operculisation antérieur (Sigogneau, 1959)
— Fissure ou sillon subsylvien (Tagand et Barone, 1962)
— *Sulcus diagonalis* (Nomina Anatomica Veterinaria, 1968)

r.a.e.a.

— *Ramus anterior ascendens, fissurae ectosylviae* (Holl, 1900)
— Sillon paraorbitaire (Elliot-Smith, 1902 *c* : *Hippopotamus, Camelus, Lama, Cervus, Equus*)
— *Fissura sylvii, pars anterior, ramus dorsalis* (Landacre, 1930)
— Sillon diagonal (Tagand et Barone, 1962 : *Equus*)

c.s.

— *Fissura sylvii, processus acuminis* (Krueg, 1878 ; Rogner, 1883 ; Kohlbrugge, 1902)
— Fissure sylvienne (Turner, 1890)
— Lèvre verticale de la fissure sylvienne (Bradley, 1899)
— *Ramus superior, fissurae ectosylviae* (Holl, 1900)
— Scissure de Sylvius (Chauveau, Arloing et Lesbre, 1903 : *Ovis, Capra* ; Lesbre et Forgeot, 1904 : *Ovis, Capra* ; Sigogneau, 1959)
— *Processus acuminis* de la *fissura lateralis* ou *fissura sylvii* (Ellenberger et Baum, 1903)
— Branche moyenne de la *fissura lateralis sylvii* (Sisson et Grossman, 1910)
— *Fissura sylvii, pars dorsalis* (Landacre, 1930)
— *Ramus acuminis* (Tagand et Barone, 1962)
— *Fissura sylvia* (Nomina Anatomica Veterinaria, 1968)
— *Fissura lateralis cerebri* (Nomina Anatomica Veterinaria, 1968)

Entogénual ou fissura entogenualis (Schellenberg, 1900)

— *Fissura genualis* (Krueg, 1878)
— *Fissura sublimbica anterior* (Flatau et Jacobsohn, 1899 : *Equus* ; Kohlbrugge, 1902)
— Portion génuale de l'incisure entolimbique (Chauveau, Arloing et Lesbre, 1903 : *Lama*; Lesbre et Forgeot, 1904 : *Bos*)
— Portion génuale de l'incisure entolimbique supérieure (Lesbre et Forgeot, 1904 : *Lama*)
— *Sulcus* ou *fissura entogenualis* (Ellenberger et Baum, 1903 ; Haller, 1936 : *Equus*)
— Partie antérieure de la fissure sublimbique (Sisson et Grossman, 1910)
— *Fissura sublimbica anterior* (Haller, 1936 : *Ovis*)

Entolatéral (R. Anthony et de Grzybowski, 1930)

— Fissure lambdoïdale (Owen, 1868 : *Cervus*)
— Fissure endo-médio-latérale (Bradley, 1899)
— *Fissura* ou *sulcus entolateralis* (Flatau et Jacobsohn, 1899 ; Schellenberg, 1900 ; Ellenberger et Baum, 1903 ; Landacre, 1930 ; Haller, 1936 ; T. Edinger, 1948)
— *Fissura* ou *sulcus confinis* (Flatau et Jacobsohn, 1899 ; Holl, 1900 ; Ellenberger et Baum, 1903 ; T. Edinger, 1948)
— *Sulcus entomarginalis* (Ellenberger et Baum, 1903 ; Sisson et Grossman, 1910 ; T. Edinger, 1948 ; Tagand et Barone, 1962)
— *Sulcus medialis* (Burkholder, 1904)
— Incisure ou sillon parasagittal (Lesbre et Forgeot, 1904 ; Tagand et Barone, 1962)
— *Sulcus endomarginalis* (Nomina Anatomica Veterinaria, 1968)
— *Sulcus endosagittalis* (Nomina Anatomica Veterinaria, 1968)

Entorétrosplénial

— *Fissura sublimbica posterior* (Flatau et Jacobsohn, 1899 ; Kohlbrugge, 1902)
— *Sulcus entosplenialis* (Schellenberg, 1900 ; Ellenberger et Baum, 1903 : *Equus*)
— Incisure entolimbique postérieure (Chauveau, Arloing et Lesbre, 1903 : *Bos*)
— Portion postérieure de l'incisure entolimbique supérieure (Lesbre et Forgeot, 1904 : *Bos*)
— Partie postérieure de la fissure sublimbique (Sisson et Grossman, 1910)
— *Sulcus postcallosus* (Landacre, 1930)
— *Fissura sublimbica posterior* (Haller, 1936 : *Ovis*)

Entogénual + entosplénial + entorétrosplénial[1]

— Fissure supercallosale (Owen, 1868)
— Fissure intracallosale (Bradley, 1899)
— *Fissura sublimbica* (Flatau et Jacobsohn, 1899)
— Sillon subcingulaire (Elliot-Smith, 1902 *c*)
— Fissure entolimbique (Chauveau, Arloing et Lesbre, 1903 ; Lesbre et Forgeot, 1904 ; Tagand et Barone, 1962)
— Fissure sublimbique (Sisson et Grossman, 1910)
— *Calloso-marginalis* (R. Anthony et de Grzybowski, 1930)
— Sillon sp_1 (Friant, 1939)

Génual ou sillon génual (Elliot-Smith, 1902 *c*)

— Sillon sous-frontal ou portion frontale de la scissure limbique (Broca, 1878)
— Sillon calloso-marginal antérieur (Bradley, 1899)
— Portion génuale de la scissure calloso-marginale (Chauveau, Arloing et Lesbre, 1903 ; Lesbre et Forgeot, 1904)
— *Sulcus cinguli* (Burkholder, 1904)
— *Sulcus genualis* (Nomina Anatomica Veterinaria, 1968)

1. L'entorétrosplénial est parfois absent.

Intercalaire ou sillon intercalaire (Elliot-Smith, 1902 *c*)

— *Fissura* ou *sulcus splenialis* (Landacre, 1930 ; Haller, 1936 ; Tagand et Barone, 1962 ; Nomina Anatomica Veterinaria, 1968)
— *Pars medius* + *pars anterior, sulci splenialis* (moins le crucial dans certains cas) (Ariens-Kappers, Huber et Crosby, 1936)
— *Sulcus cinguli* (Tagand et Barone, 1962)

Intercalaire ou portion d'intercalaire + calcarine

— Scissure sous-pariétale ou portion pariétale de la scissure limbique (Broca, 1878)

Latéral (R. Anthony et de Grzybowski, 1930)

— Fissure médilatérale (Owen, 1868 : *Cervus*)
— Sillon pariétal interne (Broca, 1878)
— *Fissura* ou *sulcus lateralis* (Krueg, 1878 ; Flatau et Jacobsohn, 1899 ; Schellenberg, 1900 ; Holl, 1900 ; Ariens-Kappers, 1913 ; Black, 1915 ; Kurz, 1926 ; T. Edinger, 1948)
— Fissure médio-latérale (Bradley, 1899)
— Sillon ectosagittal (Chauveau, Arloing et Lesbre, 1903 ; Lesbre et Forgeot, 1904 ; Tagand et Barone, 1962 ; Bourdelle et Bressou, 1964)
— *Sulcus ectomarginalis* (Ellenberger et Baum, 1903 ; Jakob et Onelli, 1911)
— *Sulcus collateralis* (Ellenberger et Baum, 1903)
— *Sulcus intermedius* (Burkholder, 1904)
— Fissure marginale (Sisson et Grossman, 1910)
— Fissure ou sillon interpariétal (Ariens-Kappers, Huber et Crosby, 1936)
— *Sulcus marginalis* (Nomina Anatomica Veterinaria, 1968)
— *Sulcus sagittalis* (Nomina Anatomica Veterinaria, 1968)

Presylvia (R. Anthony et de Grzybowski, 1930)

— Sillon supraorbital (Flower, 1875)
— Sillon de Rolando (Broca, 1878 ; Montané et Bourdelle, 1913)
— *Fissura praesylvia* (Krueg, 1878 ; Flatau et Jacobsohn, 1899 ; Holl, 1900 ; Sisson et Grossman, 1910 ; Haller, 1936)
— Fissure prae-sylvienne (Turner, 1890)
— *Fissura praesylvica anterior* (Benedikt, 1893)
— Sillon orbitaire (Elliot-Smith, 1902 *c*)
— Scissure présylvienne (Chauveau, Arloing et Lesbre, 1903 ; Lesbre et Forgeot, 1904)
— *Sulcus presylvius* ou *prae-sylvius* (Ellenberger et Baum, 1903 ; Landacre, 1930 ; T. Edinger, 1948 ; Nomina Anatomica Veterinaria, 1968)
— *Fissura superorbitalis* (Parker, 1910)

Pseudosylvia (R. Anthony et de Grzybowski, 1930)

— *Sylvia vera* (Holl, 1900)
— Sillon pseudosylvien (Elliot-Smith, 1902 *c*)
— *Sylvia* originelle (T. Edinger, 1948)

Ramus ascendens medius splenialis (Ariens-Kappers, 1913 *b*)

— Incisure fronto-pariétale interne (Broca, 1878)
— *Sulcus splenialis, ramus dorsalis* (Landacre, 1930)

Ramus horizontalis posterior (Ariens-Kappers, 1913 *b*)

— Fissure rétrocalcarine (Elliot-Smith, 1902 *c*)
— *Sulcus splenialis, ramus horizontalis posterior* (Landacre, 1930)

Rhinale (R. Anthony et de Grzybowski, 1930)

Rhinale { antérieure / postérieure } R. Anthony et de Grzybowski, 1930

Rhinale

— Ectorhinale (Owen, 1868)
— Arc inférieur de la scissure limbique (Broca, 1878)
— *Fissura rhinalis* (Krueg, 1878)
— Sillon marginal (Jakob et Onelli, 1911)
— Fissure rhinique (Mutel, 1923)
— *Fissura palaeo-neocorticalis* (Spatz, 1962)
— *Fissura rhinica* (Yoshikawa, 1962)
— Scissure limbique (Bourdelle et Bressou, 1937)
— *Fissura rhinica palaeo-neocorticalis* (Simon, 1965)

Rhinale antérieure

— *Sulcus* ou *fissura rhinalis anterior* (Flatau et Jacobsohn, 1899 ; Ellenberger et Baum, 1903)
— Scissure rhino-marginale (Chauveau, Arloing et Lesbre, 1903 ; Lesbre et Forgeot, 1904 ; Tagand et Barone, 1962)
— *Fissura rhinica oralis* (Simon, 1955 ; Amat Muñoz, 1959)
— *Sulcus rhinica lateralis, pars rostralis* (Nomina Anatomica Veterinaria, 1968)

Rhinale postérieure

— *Sulcus* ou *fissura rhinalis posterior* (Flatau et Jacobsohn, 1899 ; Ellenberger et Baum, 1903)
— Scissure hippocampo-marginale (Chauveau, Arloing et Lesbre, 1903 ; Lesbre et Forgeot, 1904 ; Tagand et Barone, 1962)
— *Fissura post-rhinalis* (Parker, 1910)
— *Fissura rhinica aboralis* (Simon, 1955 ; Amat Muñoz, 1959)
— *Sulcus rhinalis lateralis, pars caudalis* (Nomina Anatomica Veterinaria, 1968)

Rostral ou sulcus rostralis (Flatau et Jacobsohn, 1899)

— Fissure faciale (Owen, 1868)
— *Fissura supraorbitalis* (Benedikt, 1893)
— *Sulcus ectogenualis* (Ellenberger et Baum, 1903)
— *Sulcus parolfactorius* (Burkolder, 1904)

Scissure interhémisphérique

— Grande scissure antéro-postérieure (Dareste, 1855)
— Scissure médiane (Dareste, 1855)
— Fissure longitudinale mésiale (Turner, 1890)
— *Fissura longitudinalis* (Ellenberger et Baum, 1903)
— *Fissura longitudinalis cerebri* (Sisson et Grossman, 1910)
— Fente interhémisphérique (Montané et Bourdelle, 1913)
— Scissure interlobaire (Montané et Bourdelle, 1913)
— Fissure longitudinale supérieure (Tilney, 1931)
— *Fissura magna* (T. Edinger, 1948)
— *Fissura longitudinalis magna* (Yoshikawa, 1962)
— *Fissura hemisphaerica* (Simon, 1965)

Sillon arqué ou constellation arquée (Black, 1915)

— Portion du sillon pariétal externe (Broca, 1878)
— *Fissura ectosylvia* (Flatau et Jacobsohn, 1899 ; Elliot-Smith, 1902 *c* : *Camelus*, *Lama*,... ; Sisson et Grossman, 1910)
— Scissure de Sylvius (Chauveau, Arloing et Lesbre, 1903 : *Equus*, *Bos* ; Lesbre et Forgeot, 1904 : *Equus*, *Bos*)
— *Sulcus suprainsularis terminalis* (Holl, 1900)
— *Fissura anticus* (Ellenberger et Baum, 1903 : *Equus*)
— Sillon *suprainsularis* (R. Anthony et de Grzybowski, 1930)
— *Sulcus arcuatus* n° 0 (R. Anthony et de Grzybowski, 1934)
— Sillon α (Friant, 1952)

Splénial ou fissura splenialis (Krueg, 1878)

— Sillon marginal (Owen, 1868)
— Scissure ou sillon calloso-marginal moins le génual (Bradley, 1899 ; Schellenberg, 1900 ; Chauveau, Arloing et Lesbre, 1903 ; Lesbre et Forgeot, 1904)
— Sillon splénial (calcarine + intercalaire + rarement le crucial : Elliot-Smith, 1902 *c*)
— *Pars anterior* + *pars medialis*, *sulcus splenialis* + *sulcus retrosplenialis* (Ariens-Kappers, Huber et Crosby, 1936)
— Splénial (calcarine + intercalaire + crucial : Friant, 1938 ; Sigogneau, 1959)
— Scissure sous-pariétale, ou partie supérieure de la scissure limbique (Bourdelle et Bressou, 1937)

Fissura supraolfactorius (Holl, 1900) [1]

— *Sulcus intraorbitalis* (Bradley, 1899 ; Black, 1915 ; T. Edinger, 1948)
— Sillon orbitaire (R. Anthony et de Grzybowski, 1930)
— *Presylvia* antérieure accessoire (Sigogneau, 1959)
— *Sulcus proreus* (Nomina Anatomica Veterinaria, 1968)

1. Le sillon *supraolfactorius* se place à l'avant de la *presylvia*. Il existe chez certains Ongulés (*Equus*, *Rhinoceros*, *Tapirus* : Holl, 1900).

Suprasplénial ou sulcus supra-splenialis (Ariens-Kappers, 1913 *b*)

— Fissure entolambdoïdale (Owen, 1868)
— *Fissura postsplenialis* (Flatau et Jacobsohn, 1899)
— *Sulcus marginalis* (Elliot-Smith, 1902 *c*)
— *Sulcus ectosplenialis* (Ellenberger et Baum, 1903 ; Koeppen et Loewenstein, 1905)
— Incisure infrasagittale (Chauveau, Arloing et Lesbre, 1903 ; Lesbre et Forgeot, 1904)
— Sillon sp_2 (Friant, 1944)

Suprasylvia (R. Anthony et de Grzybowski, 1930)

Suprasylvia
- *Suprasylvia* antérieure
  - — branche descendante antérieure
  - — branche ascendante antérieure
  - — branche ascendante postérieure
- *Suprasylvia* moyenne
- *Suprasylvia* postérieure

Suprasylvia

— Fissure supersylvienne (Owen, 1868)
— Sillon pariétal primaire ou moyen (Broca, 1878)
— Sillon latéral (Bradley, 1899)
— Sillon ou fissure suprasylvienne (Turner, 1890 ; Elliot-Smith, 1902 *c* ; Sisson et Grossman, 1910)
— Scissure pariétale (Chauveau, Arloing et Lesbre, 1903 ; Lesbre et Forgeot, 1904 ; Tagand et Barone, 1962)
— *Fissura suprasylviana* (Jakob et Onelli, 1911)
— Sillon interpariétal (Montané et Bourdelle, 1913)
— Grande scissure latérale (Tagand et Barone, 1962)

Suprasylvia antérieure

— *Sulcus suprasylvius, pars anterior* (Landacre, 1930)

Branche descendante antérieure

— *Fissura suprasylvia anterior* ou *fissura suprasylvia anterior accessoria* ou *ramus lateralis, fissurae suprasylviae*, ou entaille latérale de la *fissura diagonalis* (Holl, 1900)
— *Sulcus suprasylvius, pars anterior, ramus dorsalis* et *ventralis* (Landacre, 1930)
— Branche descendante antérieure de la *suprasylvia* (Sigogneau, 1959)
— Branche verticale du sillon suprasylvien (Dechaseaux, 1963)

Branche ascendante postérieure

— *Fissura suprasylvia, processus superior* (Krueg, 1878 ; Holl, 1900)
— *Sulcus suprasylvius, pars anterior, ramus anterior* ou *sulcus suprasylvius, pars media, ramus dorsalis* (Landacre, 1930)
— Partie antérieure de la *suprasylvia* (Sigogneau, 1959)

Suprasylvia moyenne

— *Fissura suprasylvia, processus anterior* + *fissura suprasylvia* (Krueg, 1878)
— *Fissura suprasylvia media* (Flatau et Jacobsohn, 1899 : *Equus* ; Holl, 1900)
— *Sulcus suprasylvius, pars media* (Landacre, 1930)

— Partie moyenne de la *suprasylvia* (Sigogneau, 1959)
— *Sulcus suprasylvius medius* (Nomina Anatomica Veterinaria, 1968)

Suprasylvia antérieure et suprasylvia moyenne

— Partie dorsale ou supérieure de la scissure pariétale (Tagand et Barone, 1962)

Suprasylvia postérieure

— Fissure postsylvienne (Owen, 1868 ; Parker, 1910)
— *Fissura suprasylvia, processus posterior* (Krueg, 1878)
— *Fissura suprasylvia posterior* (Holl, 1900)
— *Postsylvia* (R. Anthony et de Grzybowski, 1930)
— *Sulcus suprasylvius, pars posterior* (Landacre, 1930)
— Partie postérieure de la *suprasylvia* (Sigogneau, 1959)
— *Sulcus suprasylvius caudalis* (Nomina Anatomica Veterinaria, 1968)

Système oblique ou système de la fissura obliqua (Haller, 1936) [1]

— Portion du sillon pariétal externe (Broca, 1878)
— *Fissura postica* (Krueg, 1878 ; Rogner, 1883 ; Kohlbrugge, 1902 ; Ellenberger et Baum, 1903)
— *Fissura suprasylvia posterior* + sillon accessoire constant : *Equus*, ou *fissura ectosylvia posterior* : *Sus* (Flatau et Jacobsohn, 1899)
— *Ramus descendens, fissurae suprasylviae* + (parfois) *fissura obliqua*, + (parfois) *sulcus perpendicularis* (Holl, 1900)
— Sillon oblique, ou sillon postsylvien : *Hippopotamus* (Elliot-Smith, 1902 *c*)
— *Fissura ectosylvia posterior* (Kohlbrugge, 1902 ; Koeppen et Loewenstein, 1905)
— Sillon ectosylvien postérieur + (parfois) branche post-sylvienne de la scissure pariétale (Chauveau, Arloing et Lesbre, 1903 ; Lesbre et Forgeot, 1904)
— *Fissura postica* + *fissura triradiata posterior* (Ariens-Kappers, 1913 *b*)
— Sillon pariétal secondaire, partie postérieure (Montané et Bourdelle, 1913)
— Sillon « d » (Palmer, 1913)
— *Ramus descendens suprasylvia* + *fissura obliqua* + *fissura triradiata posterior* (Black, 1915)
— Sillon ε ou sillon oblique de Holl (R. Anthony et de Grzybowski, 1930)
— *Sulcus suprasylvius, pars media, ramus ventralis* + *sulcus suprasylvius pars posterior, ramus ventralis* + *sulcus posticus* (Landacre, 1930)
— Sillon δ (R. Anthony et de Grzybowski, 1936 ; Friant, 1939 ; J. Anthony, 1961 ; Dechaseaux, 1961 ; Piveteau, 1961)
— *Sulcus posticus* (T. Edinger, 1948)
— Branche descendante postérieure de la *suprasylvia* + sillon δ (Sigogneau, 1959)
— *Sulcus obliquus* + *sulcus ectosylvius caudalis* (Nomina Anatomica Veterinaria, 1968)

1. *Lama, Equus.*

BIBLIOGRAPHIE

AMAT MUÑOZ, P., 1959. — Vergleichende Untersuchungen zur endocranialen Morphologie und zur craniocerebralen Topographie von Giraffe und Okapi. *Gegenb. Morph. Jarhb.*, **100** (2) : 213-264, 14 fig.

ANTHONY, J., 1947. — Morphologie externe du cerveau des Singes platyrhiniens. Thèse, Paris, Masson, 149 p., 55 fig.

— 1953 *a*. — Morphologie externe du télencéphale dans le genre *Bradypus* L. (Edentata). *Mammalia*, **17** (3) : 149-163, 4 fig.

— 1953 *b*. — A propos de l'utilisation de certains caractères cérébraux des Singes Platyrhiniens en systématique. *Bull. Soc. Anthropol. Paris*, 10e sér., **4** : 535-539.

— 1955. — Réflexions sur le champ et les limites de la Paléoneurologie. *Coll. Internat. Paléontol.*, C.N.R.S., nº 50, Problèmes actuels de Paléontologie : 41-49.

— 1958. — De l'intérêt des caractères cérébraux pour la classification des Ongulés. *Mammalia*, **22** (1) : 53-57.

— 1961. — Encéphale. Morphologie encéphalique et moulages endocrâniens. *In* : J. PIVETEAU, Traité de Paléontologie. Paris, Masson, **6** (1) : 436-453, 7 fig.

ANTHONY, J., et G. PICARD-LEROY, 1950. — Observations sur la rotation du lobe occipital du cerveau chez les Primates. *Bull. Soc. Anthropol. Paris*, 10e sér., **1** : 255-260, 4 fig.

ANTHONY, J., et R. SABAN, 1951. — Le point central de la rotation occipitale dans la série des Mammifères. *C. R. Acad. Sci., Paris*, **233** : 1312-1314, 1 fig.

ANTHONY, R., 1913. — Discussion de « Cerebral localization and the significance of sulci » d'Arïens-Kappers. 17th Internat. Congr. Med. London. Sect. 1, Anat. Embryol., discussion nº 5 : 107-108.

— 1928. — Leçons sur le cerveau. Paris, Doin, 359 p., 234 fig.

ANTHONY, R., et J. BOTAR, 1933. — Le néopallium des Procyonidés. *In* : Commémoration du voyage d'Alcide d'Orbigny en Amérique du Sud (1826-1833). Paris, Masson : 81-93, 5 fig.

ANTHONY, R., et J. DE GRZYBOWSKI, 1930. — Le néopallium des Équidés. Étude du développement de ses plissements. *J. Anat., London*, **64** : 147-169, 17 fig., 1 pl.

— 1931. — Le néopallium des Suidés. Étude de son développement et interprétation de ses plissements. *Arch. Zool. Expér. Gén.*, **74** (1) : 1-24, 30 fig.

— 1934 *a*. — Le néopallium du Bœuf. Étude de son développement et interprétation de ses plissements. *J. Anat. London*, **68** : 558-570, 30 fig.

— 1934 *b*. — L'operculisation du territoire central du néopallium chez les Ongulés. *Psychiat. Neurol. Bladen*, **3** (4) : 28-32, 3 fig.

— 1936. — Le néopallium du Mouton. Étude de son développement et interprétation de ses plissements. *J. Anat. London*, **71** : 41-53, 31 fig.

ARIENS-KAPPERS, C. U., 1913 *a*. — La signification des fissures du cerveau en général, et leurs rapports avec les localisations cérébrales intrinsèques dans la région insulaire et dans le lobe frontal. *Le Névraxe*, **14** : 217-247, 8 fig.

— 1913 *b*. — Cerebral localization and significance of sulci. 17th Internat. Congr. Med. London, Sect. 1, Anat. Embryol. : 273-392, 9 fig.

Ariens-Kappers, C. U., G. C. Huber et E. C. Crosby, 1936. — The comparative anatomy of the nervous system of vertebrates including Man. Ed. 1960, New-York, Hafner, **3** : 605 p., 179 fig.

Augier, M., 1931. — Squelette céphalique (morphogenèse, morphologie, craniologie). *In* : Poirier et Charpy, Traité d'Anatomie Humaine. Paris, Masson, **1** (1), 663 p., 393 fig.

Barone, R., 1966. — Anatomie des Mammifères domestiques. Lyon, Laboratoire d'Anatomie Comparée, École Nationale Vétérinaire, **1** (Ostéologie), 811 p., fig.

Barone, R., B. S. Nanda et A. N. Karamanlidis, 1965. — Observations sur le cortex cérébral frontal chez quelques Mammifères domestiques. C. R. Assoc. Anat. 50e Réunion (Lausanne, 11-15 avril 1965) : 122-138, 5 fig.

Bauchot, R., et H. Stephan, 1967. — Encéphales et moulages endocrâniens de quelques Mammifères. Coll. Internat. Paléontol., C.N.R.S., nº 163, Problèmes actuels de Paléontologie : 575-586, 9 pl.

Benedikt, M., 1893. — Verglcichende Anatomie der Gehirnoberfläche. *Encycl. Jahrb.*, **3** : 1-38, 18 fig.

Black, D., 1915. — A study of the endocranial casts of *Okapia*, *Giraffa*, and *Samotherium*, with special reference to the convolutional pattern in the family of Giraffidae. *J. Comp. Neurol.*, **25** (4) : 329-360, 25 fig.

— 1920. — Studies on endocranial anatomy. On the endocranial anatomy of *Oreodon* (*Merycoidodon*). *J. Comp. Neurol.*, **32** (3) : 271-314, 26 fig., 6 pl.

Bolk, L., 1906. — Das Cerebellum der Saügethiere. Jena & Haarlem, Fischer, 338 p., fig.

Bourdelle, E., et C. Bressou, 1937. — Anatomie régionale des animaux domestiques. Généralités, Paris, Baillière, 195 p., 93 fig.

Bradley, O. C., 1899. — The convolutions of the cerebrum of the horse. *J. Anat. Physiol. London*, **33** : 215-227, 5 fig.

— 1904. — The mammalian Cerebellum : its lobes and fissures. *J. Anat. Physiol. London*, **38**, (4) : 448-475, 4 pl. ; **39** (1) : 99-117, 5 pl.

Brandt, J. F., 1845. — Beiträge zur Kenntniss des Baues und der innerv Weichtheile des *Lama* (*Auchenia-lama*). *Mem. Acad. Imper. Sc. St-Petersbourg*, 6e sér., **4** : 1-77, 17 pl.

Broca, P., 1878. — Anatomie Comparée des circonvolutions cérébrales. *Rev. Anthropol.*, 3e sér., **1** : 385-498, 36 fig.

Brodal, A., et J. Jansen, 1946. — The ponto-cerebellar projection in the Rabbit and Cat. Experimental study. *J. Comp. Neurol.*, **84** : 31-118, 32 fig.

Brodmann, K., 1906. — Beiträge zur histologischen lokalisation der Grosshirnrinde. Fünfte Mitteilung. Über den allgemeinen Bau des Cortex pallii unter den Mammaliern und zwei homologe Rindenfelder in besonderen. Zugleich ein Beitrag zur Furchenlehre. *J. f. Psychol. Neurol.*, **6** : 275-490.

Burkholder, J. F., 1904. — The anatomy of the Brain. Chicago, Engelhard & Co. *In* : Landacre, 1930 (non consulté).

Carrea, R. M. E., et F. A. Mettler, 1947. — Physiologic consequences following extensive removals of the cerebellar cortex and deep cerebellar nuclei and effect of secondary cerebral ablations in the Primate. *J. Comp. Neurol.*, **87** : 169-288, 13 fig.

Chauveau, A., S. Arloing, et F. X. Lesbre, 1903. — Traité d'Anatomie comparée des animaux domestiques. Paris, Baillière, 5e édit., **1** : 684 p., 366 fig., **2** : 744 p., 379 fig.

Chudziński, T., 1878. — Anatomia Porównawcza Zwojow Mózgowych. Paryż, Nakladem Biblioteki Kórnickiéj : 95 p., 30 fig., 9 pl.

Ciurlo, L., 1932. — La *fossa subarcuata* del temporal nei mammiferi. Ricerche morfologiche ed embriologiche. *Arch. Ital. Otol. Rinol. Laringol.*, **43** : 707-737, fig.

CLARK, T. E., 1896. — The comparative anatomy of the *insula*. *J. Comp. Neurol.*, **6** : 59-100, 34 fig.., 5 pl.

COPE, E. D., 1877. — On the brain of *Procamelus occidentalis*. *Proc. Amer. Philo. Soc.*, **17** (100) : 49-52, 1 pl.

CUVIER, J., 1837. — Leçons d'Anatomie Comparée. 2e éd., Paris, Crochard, **2** : 776 p.

DARESTE, M. C., 1855. — Troisième mémoire sur les circonvolutions du cerveau chez les Mammifères. *Ann. Sci. Nat. Zool.*, 4e sér., Zool., **3** : 65-111, 2 pl.

DARLINGTON, D., 1957. — The convolutional pattern of the brain and endocranial cast in the Ferret (*Mustela furo* L.). *J. Anat. London*, **91** : 52-59, 2 fig., 2 pl.

DECHASEAUX, C., 1958 *a*. — Encéphales de Périssodactyles fossiles. *In* : J. PIVETEAU, Traité de Paléontologie. Paris, Masson, **6** (2) : 476-492, 18 fig.

— 1958 *b*. — L'encéphale d'*Elephas meridionalis*. *Ann. Paléontol. Vert.*, **44** : 269-278, 7 fig.

— 1961 *a*. — Encéphales d'Artiodactyles fossiles. *In* : J. PIVETEAU, Traité de Paléontologie. Paris, Masson, **6** (1) : 1085-1104, 17 fig.

— 1961 *b*. — Moulages endocrâniens de Bovidés fossiles. *Ann. Paléontol.*, **47** : 51-73, 18 fig.

— 1961 *c*. — Nouveaux aspects de l'Histoire paléontologique du cerveau des Mammifères Euthériens (Primates exclus). Coll. Internat. Paléontol., C.N.R.S., nº 104, Problèmes actuels de Paléontologie : 461-466.

— 1962. — Cerveaux d'animaux disparus. Essai de Paléoneurologie. Paris, Masson, Collect. Évol. Sci., **24** : 148 p., 78 fig.

— 1963. — Une forme européenne du groupe des Chameaux (Tylopodes) : le genre « *Xiphodon* ». *C. R. Acad. Sci., Paris*, **256** : 5607-5609, 1 fig.

— 1967. — Artiodactyles des phosphorites du Quercy. II. — Étude sur le genre *Xiphodon*. *Ann. Paléontol. Vert.*, **53** (1) : 27-47, 17 fig.
1968. — Les débuts de l'histoire de la fissuration du néopallium chez les Carnivores Fissipèdes et chez les Artiodactyles. *C. R. Acad. Sci., Paris*, **266** : 2320-2323, 2 fig.

— 1969. — Les grandes lignes de l'histoire de la fissuration du néopallium des Artiodactyles. *C. R. Acad. Sci., Paris*, **268** : 653-655, 1 fig.

DELATTRE, A., 1950. — Les connexions épendymo-crâniennes. *Bull. Assoc. Anat., C. R. Assoc. Anat., Louvain*, **59** *b* : 105-115, 5 fig.

DELATTRE, A., et R. FENART, 1959 *a*. — L'occlusion de la *fossa subarcuata*. *C. R. Acad. Sci., Paris*, **249** : 962-963, 1 fig.

— 1959 *b*. — Remarques sur la morphogenèse des orifices de la face rétro-tentoriale de l'os pétreux humain. *Bull. Mém. Soc. Anthropol. Paris*, 10e sér., **10** (4) : 326-356, 19 fig.

— 1961. — Corrélations rotatoires cranio-labyrinthiques durant la phylogenèse des Mammifères, et leurs relations avec l'interprétation étiologique de l'otospongiose. *Rev. Laryn. Oto. Rhino., Supplementum* : 642-758, 57 fig.

— 1962. — Formation des orifices de la face postérieure du rocher humain. Étude par la méthode vestibulaire au cours de la phylogenèse des Mammifères et de l'ontogenèse humaine. *Mammalia*, **26** : 214-279, 29 fig.

DIDIER, G., 1920. — Contributions à l'étude anatomique de la *fossa subarcuata*. Paris, Legrand, 85 p., 22 fig.

DOW, R. S., 1942. — The evolution and anatomy of the cerebellum. *Biol. Rev. Cambridge, Phil. Soc.*, **17** : 179-220, 12 fig.

EDINGER, L., 1910. — Ueber die Einteilung des Cerebellums. *Anat. Anz.*, **35** : 319-323, 9 fig.

EDINGER, T., 1929. — Ein « fossiles Gehirn » aus den Mosbacher Sanden. *Jahrb. Nass. Ver. Nat.*, **80** (2) : 15-23, 7 fig.

— 1948. — Evolution of the horse brain. *Mém. Géol. Soc. Amer.*, **25** : 177 p., 25 fig., 4 pl.

— 1964. — Recent advances in Paleoneurology. *Progress Brain Research*, **6** : 147-160, 4 fig.

— 1966. — Brains from 40 millions years of Camelid history. *In* : R. Hassler, et H. Stephan, Evolution of the forebrain. Phylogenesis and Ontogenesis of the forebrain. Stuggart, Thieme : 153-161, 3 fig.

Edinger, T., et D. B. Kitts, 1954. — The foramen ovale. *Evolution*, **8** : 389-404, 4 fig.

Ellenberger, W., et H. Baum, 1903. — Handbuch der Vergleichenden Anatomie der Hausthiere. Berlin, Hirschwald, 1004 p., 568 fig.

Elliot-Smith, G., 1902 *a*. — The primary subdivision of the mammalian cerebellum. *J. Anat. Physiol. London*, **36** : 381-385, 1 fig.

— 1902 *b*. — On the homologies of the cerebral sulci. *J. Anat. Physiol. London*, **36** : 309-319, 3 fig.

— 1902 *c*. — Descriptive and illustrated catalogue of the physiological series of comparative anatomy contained in the Museum of the Royal College of Surgeons of England. London, Taylor, and Francis, **2**, 2e ed. : 518 p., 254 fig.

— 1903. — On the morphology of the brain in the Mammalia, with special reference to that of Lemurs, recent and extinct. *Trans. Linn. Soc. London*, 2e sér., **8** : 319-432, 66 fig.

Flatau, E., et L. Jacobsohn, 1899. — Handbuch der Anatomie und vergleichenden Anatomie des Centralnervensystems der Saügeticre. **1**, Makroskopischen Teil. Berlin, Karger, 578 p., 126 fig., 7 pl.

Flower, W. H., 1875. — On the structure and affinities of the Musk-Deer (*Moschus moschiferus*). *Linn. Proc. Zool. Soc. London* : 159-190, 14 fig.

— 1885. — An introduction to the osteology of the Mammalia. 3e éd., London, Macmillan.

Frechkop, S., 1955. — Ruminants digitigrades ou superfamille des Tylopodes (2) (*Tylopoda* Illiger, 1911). *In* : P. P. Grassé, Traité de Zoologie, **17** (1) : 580-589, 9 fig.

Friant, M., 1938. — Observations du splénial chez les Ongulés Artiodactyles. *Bull. Soc. zool. France*, **63** (4, 5) : 240-243, 9 fig., 2 pl.

— 1939. — Morphologie, développement, et évolution du cerveau des Ongulés artiodactyles sélénodontes. *Mém. Mus. Hist. nat.*, n. sér., **10** (3) : 117-188, 51 fig.

— 1940. — Le télencéphale des Hippopotamidés. *Arch. Mus. Hist. nat.*, 6e sér., **16** : 35-54, 10 fig.

— 1941. — Les grandes lignes de l'évolution morphologique du pallium télencéphalique chez les Mammifères. *Rev. Pathol. Comp. Hyg., gén.* (522) : 479-501, 14 fig.

— 1952 *a*. — Recherches sur le développement du cerveau de la Girafe. *Acta Anat.*, **16** (3) : 290-298, 7 fig.

— 1952 *b*. — Les caractéristiques fondamentales du cerveau des Giraffidae. *C. R. Acad. Sci., Paris*, **235** : 978-979, 1 fig.

— 1954 *a*. — Les principales caractéristiques du cerveau des ordres actuels d'Ongulés. *C. R. Acad. Sci., Paris*, **239** : 1004-1006.

— 1954 *b*. — Sur la morphologie du 3e sillon arqué du cerveau chez les Ongulés artiodactyles. *Acta Anat.*, **22** : 328-330, 1 fig.

Friant, M., et D. L'Hœst, 1944. — Le télencéphale du Chameau (*Camelus bactrianus* L.). Son interprétation par l'étude d'un stade fœtal. *Ann. Soc. Roy. Zool. Belg.*, **75** : 95-103, 2 fig.

Garrod, A. H., 1885. — On the brain and other parts of the *Hippopotamus* (*H. amphibius*). *Trans. Zool. Soc. London*, **11** : 11-17, 2 pl.

Gastaut, H., et H. J. Lammers, 1961. — Anatomie du rhinencéphale. *In* : T. Alajouanine, Les grandes activités du rhinencéphale. Paris, Masson, **1**, 166 p., 36 fig.

Girard, L., 1920. — La fossa subarcuata du fœtus et son vestige chez l'adulte, comparée à l'enfoncement cérébelleux dans la série des Mammifères. Largentière, Imp. Mazel, 4 p. (Communication Soc. parisienne d'Otol. Rhinol. Laryngol., 9 janv. 1920).

GIRARD, L., et G. DIDIER, 1921. — La *fossa subarcuata* (notes d'anatomie comparée). *Bull. Mém. Soc. Anthropol. Paris*, 7e sér., **2**, : 44-58, 17 fig.

GRÜNTHAL, E., 1933. — Ueber das spezifisch Menschliche im Hypothalamusbau. *J. Psychol. Neurol.*, **45** : 237-258.

GUTH, C., 1961. — La région temporale des Édentés (Thèse, Paris, 1958). Le Puy, Impr. Jeanne d'Arc, 191 p., 144 fig., 10 pl.

HALLER V. HALLERSTEIN, 1936. — Nervensystem. Zerebrospinales Nervensystem. I. Aubere Gliederung des Zentralnervensystems. *In* : L. BOLK, E. GOPPERT, E. KALLIUS et W. LUBOSCH. Handbuch der vergleichenden Anatomie der Wirbeltiere. Berlin-Wien, Urban et Schwazenberg, **2** (1) : 1-318, 294 fig.

HILL, W. C. O., 1953-1955. — Primates. Comparative Anatomy and Taxonomy. Edinburgh, University Press, **1**, Strepsirhini, 798 p., 199 fig., 34 pl. ; **2**, Haplorhini, 347 p., 49 fig., 13 pl.

HOLL, M., 1900. — Ueber die Insel des Ungulatengehirnes. *Arch. f. Anat. u. Physiol.* : 295-334, 3 pl.

HROMADA, J., 1964. — Contribution à la connaissance de la *fossa subarcuata* et du *paraflocculus* à l'intérieur de la dernière chez les Macaques. *Sbornik vedeckych prací Lékarské fakulty, Ku, V, Hradci, Kralové.* **7** (4) : 597-607, 4 fig.

JAKOB, Ch., et Cl. ONELLI, 1911. — Vom Thierhirn zum Menschenhirn. Munchen, Lehmann, **1**, 32 p., 54 fig., 48 pl.

JANSEN, J., 1950. — The morphogenesis of the cetacean cerebellum. *J. Comp. Neurol.*, **93** : 341-400, 15 fig.

— 1953. — Studies on the cetacean brain. The gross anatomy of the rhombencephalon of the fin Whale (*Balaenoptera physalus* L.). *Hvalradets Strifter*, **37** : 1-35, 13 fig.

JANSEN, J., et A. BRODAL, 1954. — Aspects of cerebellar anatomy. Oslo, Grundt, Tanum, 423 p., 92 fig.

KOEPPEN, M., et S. LOEWENSTEIN, 1905. — Studien über den Zellenbau der Grosshirnrinde bei den Ungulaten und Carnivoren und über die Bedcutung einigre Furchen. *Monats. Psychiat. Neurol.*, **18** : 481-509, 12 fig., 3 pl.

KOHLBRUGGE, J. H. F., 1902. — Dic Grosshirnfurchen von *Tragulus javanicus*, *Cervulus muntjac* und *Sus babirussa*. *Monats. f. Neurol. u. Psychiat.*, **11** : 344-358, 13 fig.

KRUEG, J., 1878. — Ueber dic Furchung der Grosshirnrinde der Ungulaten. *Zeits. Wissensch. Zool.*, **31** : 297-345, 4 pl.

KÜKENTHAL, W., et T. ZIEHEN, 1893. — Ueber das Centralnervensystem der Cetaceen. *Denkschr. d. Med. naturw. Ges. Jena*, **3** : 80-200, 5 fig.

KURZ, E., 1926. — Ueber die Furchung der Grobhirnrinde beim Kamel. *Zeits. Gesamt. Anat.*, **78** : 1-25, 5 fig.

LANDACRE, F. L., 1930. — The major and minor sulci of the brain of the sheep. *Ohio J. Sci.*, **30** (1) : 36-51, 5 fig.

LARSELL, O., 1948. — The development and subdivisions of the cerebellum of birds. *J. Comp. Neurol.*, **89** : 123-190, 18 fig., 7 pl.

— 1953. — The cerebellum of the Cat and the Monkey. *J. Comp. Neurol.*, **99** : 135-199, 27 fig., 4 pl.

LEHMAN, J.-P., 1961. — Dicynodontia. *In* : J. PIVETEAU, Traité de Paléontologie, Paris, Masson, **6** (1) : 287-351, 68 fig.

LESBRE, F. X., 1900. — Recherches anatomiques sur les Camélidés. *Arch. Mus. Hist. nat. Lyon*, **8** : 1-195, 116 fig.

LESBRE, F. X., et E. FORGEOT, 1904. — Études des circonvolutions cérébrales dans la série des Mammifères domestiques. Comparaison avec l'Homme. *Bull. Soc. Anthropol.* Lyon, séance du 16 janvier 1904, 1-72, 17 fig.

MATTHES, E., 1921. — Zur Entwicklung des Kopfskelettes der Sirenen. II. Das Primordial cranium von Halicore dugong. Zeits. Anat. Entwick., 306 p., 36 fig., 6 pl.

MIQUEL, M., 1964. — Présentation d'un stéréographe — Craniophore démontable. *Bull. Soc. Anthropol. Paris*, 11e sér., **6** : 493-496, 2 fig.

MONTANÉ, L., et E. BOURDELLE, 1913. — Anatomie régionale des animaux domestiques. Paris Baillière, **1**, 1069 p., 564 fig.

MORIN, G., 1961. — Physiologie du système nerveux central. Paris, Masson, 395 p., 104 fig.

MUTEL, M., 1923. — Études morphologiques sur le rhinencéphale de l'Homme et des Mammifères. Nancy, Humblot, 286 p., 7 fig., 10 pl.

Nomina Anatomica Veterinaria, 1968. — Submitted by the International Committee on Veterinary Anatomical Nomenclature and adopted by the General Assembly of the World Association of Veterinary Anatomists Paris, 1967. Vienne, International Committee on Veterinary Anatomical Nomenclature under the financial responsability of the World Association of Veterinary Anatomist, 146 p., 10 fig.

NYBY, O., et J. JANSEN, 1951. — An experimental investigation of the cortico-pontine projection in *Macaca mulata. Norske. Vid. Akad. Avh. I, Math. Naturv.* Kl. (3) : 1-47. *In* : JANSEN et BRODAL, 1954 (non consulté).

OWEN, R., 1866-1868. — On the anatomy of vertebrates. London, Longmans, Green, **2**, 592 p., 406 fig., **3** (Mammals), 915 p., 614 fig.

PALMER, R. W., 1913. — The brain and the braincase of a fossil ungulate of the *genus Anoplotherium. Proc. Zool. Soc. London*, **2** : 878-893, 8 fig.

PARKER, A. J., 1910. — Morphology of the cerebral circonvolutions with special reference to the order of Primates. *J. Acad. Nat. Sci. Philadelphie.*, n. sér. 2, **10** : 247-365, 15 pl.

PATURET, G., 1964. — Traité d'Anatomie humaine. Paris, Masson, **4**, Système nerveux, 1183 p., 563 fig.

PILLERI, G. M. O., 1960. — Comparative anatomical investigations on the central nervous system of Rodents, and relationship between brain form and taxonomy. *Rev. Suisse, Zool. Ann. Soc. Suisse, Zool. Mus. Hist. Nat. Genève*, **67** (3), nº 29 : 373-386, 6 fig.

PIVETEAU, J., 1957. — Traité de Paléontologie. Paris, Masson, **7**, 675 p., 639 fig., 8 pl.

— 1961 *a*. — Sous-classe : Allotheria Marsh, 1880. Multituberculata. *In* : J. PIVETEAU, Traité de Paléontologie. Paris, Masson, **6** (1) : 536-560, 28 fig.

— 1961 *b*. — Mammifères de sous-classe incertaine. Triconodonta Osborn, 1888. *In* : J. PIVETEAU, Traité de Paléontologie. Paris, Masson, **6** (1) : 561-571, 10 fig.

— 1961 *c*. — Cainotheriidés. *In* : J. PIVETEAU, Traité de Paléontologie. Paris, Masson, **6** (1) : 1094-1095, 2 fig.

REMANE, A., 1952. — Die Grundlagen des natürlichen Systems, der vergleichenden Anatomie und der Phylogenetik. *Geest U. Portig, Leipzig* : 244-247. *In* : SPATZ, 1964 (non consulté).

REPÉRANT, J., 1969. — Morphologie comparée de l'encéphale chez les Camélinés actuels et fossiles. Thèse 3e cycle (ronéotypée), Paris, 173 p., 55 fig.

— 1970. — Moulages endocrâniens de Tylopodes fossiles. *Ann. Paléont.*, **56** (2) : 111-145, 11 fig.

RETZIUS, G., 1898. — Zur äusseren Morphologie des Riechhirns der Säugethiere und des Menschen. *Biol. Untersuch.*, **8** : 23-48, 7 pl.

RILEY, H. A., 1930. — The lobules of the mammalian cerebellum and cerebellar nomenclature. *Arch. Neurol. Psychiat. Chicago*, **24** : 227-256, fig.

ROGNER, V., 1883. — Ueber das Variieren der Grosshirnfurchen bei *Lepus*, *Ovis*, und *Sus. Zeits. Wiss. Zool.*, **39** : 596-614, 1 pl.

RUSSEL, D. E., et D. SIGOGNEAU, 1965. — Études de moulages endocrâniens de Mammifères Paléocènes. *Mém. Mus. Hist. nat.*, sér. C, **16** (1) : 1-34, 3 fig., 3 pl.

SABAN, R., 1952. — L'os temporal des Singes anthropomorphes. *Ann. Sci. Nat., Zool.*, 11e sér., **14** : 25-76, 10 pl.

— 1955. — Contribution à l'étude de la genèse et de la croissance de l'os temporal chez le Macaque. *Mammalia*, **19** (4) : 447-458, 7 fig.

— 1956. — L'os temporal et ses rapports chez les Lémuriens subfossiles de Madagascar. I — Type à molaires quadrituberculées. Formes archaïques. *Mém. Inst. Sci. Madagascar*, sér. A, **10** : 251-297, 22 fig.

— 1963. — Contributions à l'étude de l'os temporal des Primates. Description chez l'Homme et les Prosimiens. Anatomie comparée et phylogenèse. *Mém. Mus. Hist. nat.*, sér. A, Zool., **19** : 1-377, 84 fig.

SCHELLENBERG, K., 1900. — Untersuchungen über das Grosshirnmark der Ungulaten. *Jenaisch. Zeits. Natur.*, 2e sér., **34** (27) : 113-214, 44 fig., 3 pl.

SCHOLTEN, J. M., 1946. — De plaats van den *paraflocculus* in het geheel der cerebellaire correlatives. *Akademisch proefschrift*, Amsterdam, 255 p. *In* : JANSEN et BRODAL (non consulté).

SIGOGNEAU, D., 1958. — Remarque sur la signification au point de vue évolutif de l'operculisation du territoire central du néopallium. *C. R. Acad. Sci., Paris*, **247** : 2172-2173.

— 1959. — Contribution à l'étude du télencéphale des « Élaphoïdes » (Elaphoïdea. Frechkop, 1948). *Mammalia*, **23** (4) : 477-526, 13 fig.

SIMON, E., 1955. — Vordere und mittlere Schädelgrube bei Laboratoriums und Haussäugetieren. II. Mitteilung. Domestizierte Ungulaten. *Acta Anat.*, **23** : 206-241, 14 fig.

— 1965. — Endocranium, Endokranialausguss und Gehirn beim einhöckerigen Kamel (*Camelus dromedarius*). *Acta Anat.*, **60** : 122-151, 6 fig.

SIMPSON, G. G., 1945. — The principles of classification and a classification of Mammals. *Bull. Amer. Mus. Nat. Hist.*, **85**, 350 p.

SISSON, S., et J. D. GROSSMAN, 1910. — The Anatomy of the domestic Animals. Philadelphia, London, Saunders, 3e éd., 972 p., 737 fig.

SPATZ, H., 1964. — Vergangenheit und Zukunft des Menschenhirns. *In* : Sonderdruck aus dem Jahrbuch 1964 der Akademie der Wissenschaften und der Literatur. Wiesbaden, 1965, Steiner : 228-242, 5 fig.

STARCK, D., 1965. — Die Neencephalon (Die Evolution zum Menschenhirn). *In* : G. HEBERER, Sonderdruck aus Menschliche Abstammunglebre. Fortschritte der Anthropogenie, 1883-1964. Stuggart, Fisher : 103-144, 10 fig.

— 1967. — Le crâne des Mammifères. *In* : P. P. GRASSÉ, Traité de Zoologie, **16** (1) : 405-549, fig. 73.

STRAUS, W. L. Jr., 1960. — The subarcuate fossa in Primates. *Anat. Rec.*, **138** (2) : 93-104, 1 pl.

STROUD, B. B., 1895. — The mammalian cerebellum. Part I. The development of the cerebellum in Man and the Cat. *J. Comp. Neurol.*, **5** : 71-118, fig.

SUNDERLAND, S., 1940. — The projections of the cerebral cortex on the pons and cerebellum in the macaque monkey. *J. Anat., London*, **74** : 201-226.

TAGAND, R., et R. BARONE, 1962. — Anatomie des Équidés domestiques. Lyon, Laboratoire d'Anatomie Comparée. École nationale vétérinaire, **3** (1) (Système nerveux et organes des sens. Fœtus et ses annexes. Névraxe et méninges) : 407 p., fig.

TRÖLTSCH, V. A., 1881. — Lehrbuch der Ohrenheilkunde mit Einschluss der Anatomie des Ohres. 7e édit. *In* : HROMADA, 1964 (non consulté).

TURNER, W., 1890. — The convolutions of the Brain. A study in comparative anatomy. *J. Anat. Physiol. London*, **25** : 105-153, 42 fig.

VIRET, J., 1961. — Artiodactyla. *In* : J. PIVETEAU, Traité de Paléontologie, **6** (1) : 887-1084, 166 fig.

WEBB, D. S., 1965. — The ostcology of *Camelops*. *Bull. Los Angeles count. Mus. Sci.*, **1**, : 1-54, 22 fig.

WERNER, Cl. F., 1963. — Schädel-, Gehirn- und Labyrinthtypen bei den Vögeln. *Gegenb. Morph. Jahrb.*, **104** (1) : 54-87, 14 fig.

WHITMORE, F. C. Jr., 1953. — Cranial morphology of some Oligocene Artiodactyla. *Geol. Surv. Prof. Pap.*, **243**, H : 117-159, 31 fig.

YOSHIKAWA, T. P. D., 1962. — Nomina anatomica encephalica. Tokyo, Kanchara Shuppan, 525 p.

Manuscrit déposé le 10 juillet 1969.

PLANCHE I

Camelus dromedarius Linné (adulte). Encéphale, vue ventrale.

b.d., bandelette diagonale ; *b.op.*, bandelette optique ; *b.r.*, bulbe rachidien ; *c.op.*, chiasma optique ; *d.py.*, décussation des pyramides ; *e.it.*, espace interpédonculaire ; *er.*, endorhinale ; *f.c.B.*, fente cérébrale de Bichat ; *g.a.*, *gyrus ambiens* ; *g.in.*, *gyrus intermedius* ; *g.l.*, *gyrus lunaris* ; *g.o.l.*, *gyrus* olfactif latéral ; *g.r.*, *gyrus rectus* ; *g.sa.*, *gyrus sagittalis* ; *h.ce.*, hémisphère cérébelleux ; *in.*, *infundibulum* ; *m.e.*, moelle épinière ; *n.op.*, nerf optique ; *n.V*, nerf V ou trijumeau ; *p.a.*, protubérance annulaire ; *p.c.*, pédoncule cérébral ; *p.o.*, pédoncule olfactif ; *py.*, pyramide ; *rh.a.*, rhinale antérieure ; *rh.p.p.*, rameau aboral de la rhinale postérieure ; *r.o.l.*, racine olfactive latérale ; *s.ba.*, *sulcus basilaris* ; *s.bu.*, sillon bulbo-protubérantiel ; *s.g.r.*, sillon du *gyrus rectus* ; *s.i.*, scissure interhémisphérique ; *s.in.*, sillon inominé ; *s.it.*, sillon interpédonculaire ; *s.l.*, *sulcus lunaris* ; *s.m.b.*, sillon médio-bulbaire ; *s.mv.m.e.*, sillon médio-ventral de la moelle épinière ; *s.p.a.*, sillon *parolfactoria anterior* ; *s.p.p.*, sillon *parolfactoria posterior* ; *s.sa.*, *sulcus sagittalis* ; *t.c.*, *tuber cinereum* ; *t.o.*, tubercule olfactif ; *tr.g.md.*, *tractus* + *gyrus medialis* ; *tr.g.ms.*, *tractus* + *gyrus mesialis* ; *tr.o.l.*, *tractus* olfactif latéral ; *t.m.*, tubercule mamillaire *v.s.*, *vallecula sylvii*. (*Phot. Laboratoire d'Anatomie comparée du Muséum*)

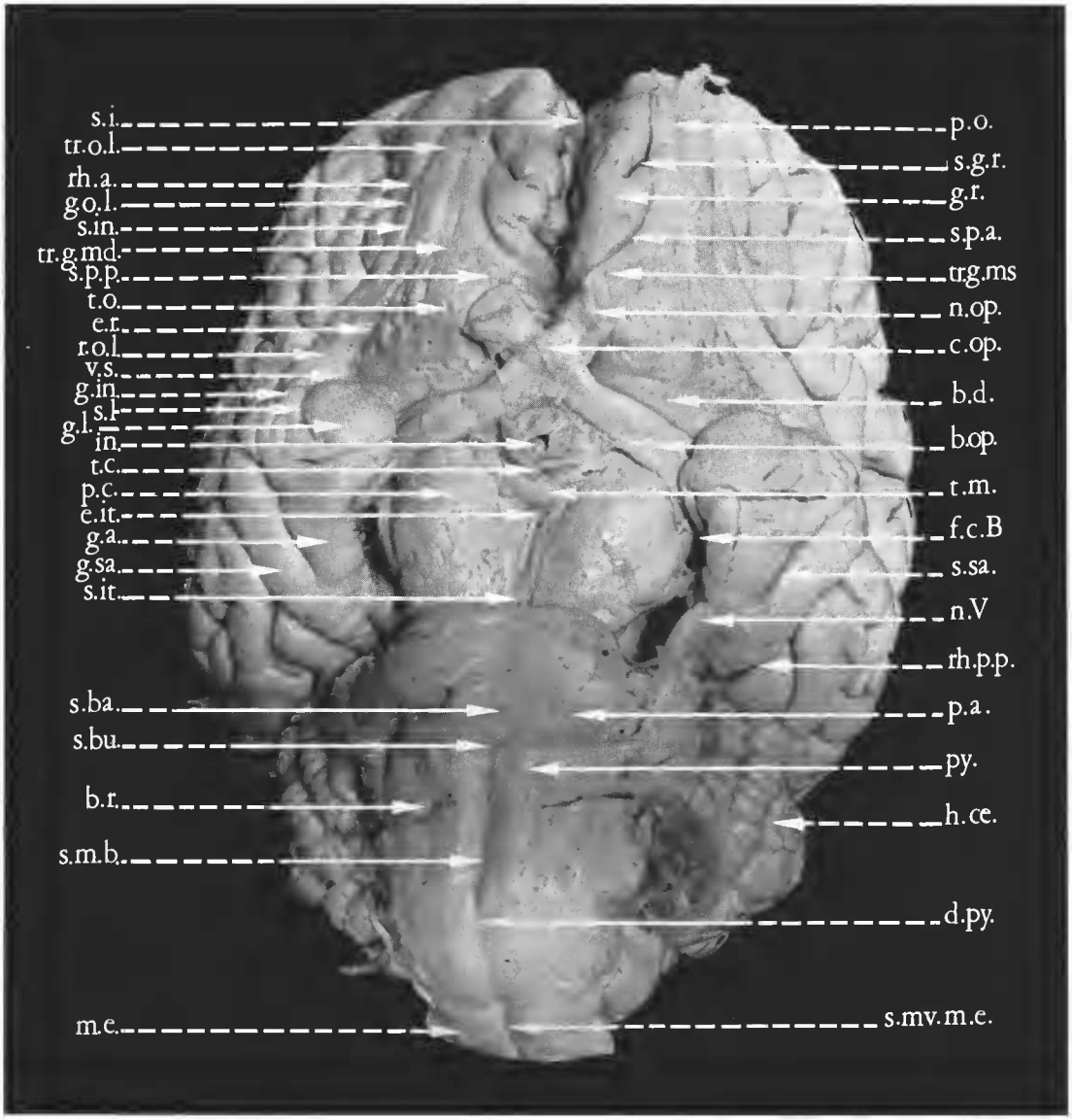
s.i.
tr.o.l.
rh.a.
g.o.l.
s.in.
tr.g.md.
s.p.p.
t.o.
e.r.
r.o.l.
v.s.
g.in.
s.l.
g.l.
in.
t.c.
p.c.
e.it.
g.a.
g.sa.
s.it.
s.ba.
s.bu.
b.r.
s.m.b.
m.e.
p.o.
s.g.r.
g.r.
s.p.a.
tr.g.ms
n.op.
c.op.
b.d.
b.op.
t.m.
f.c.B
s.sa.
n.V
rh.p.p.
p.a.
py.
h.ce.
d.py.
s.mv.m.e.

PLANCHE I

PLANCHE II

Cervelet de *Camelus bactrianus* Linné (A, C, D) et de *Lama glama* Linné (B). A, coupe sagittale médiane ; B, vue latérale ; C, vue supérieure ; D, vue latérale.

cr. I, *crus* I ; *cr. II*, *crus* II ; *f.an.*, fissure ansoparamédiane ; *f.ic.*, fissure intraculminale ; *flo.*, *flocculus* ; *f. par.*, fissure paraflocculaire ; *f.pc.*, fissure préculminale ; *f.pl.*, fissure postérolatérale ; *f.pr.*, *fissura prima* ; *f.pre.*, *fissura prepyramidalis* ; *f.p.s.*, *fissura* postéro-supérieure ; *f.s.*, *fissura secunda* ; *f.t.f.*, fissure *tuber folium* ; *h.c.*, hémisphère cérébral ; *h.ce.*, hémisphère cérébelleux ; *l.I*, lobule I ou *lingula* ; *l.II*, lobule II ou l. *centralis* ; *l.III*, lobule III ; *l.IV*, lobule IV ; *l.V*, lobule V ; *l.VI*, lobule VI ou déclive ; *l.VII*, lobule VII ou *tuber folium* ; *l.VIII*, lobule VIII ou *pyramis* ; *l.IX*, lobule IX ou *uvula* ; *l.X*, lobule X ou *nodulus* ; *l.pa.*, lobule paramédian ; *l.p.par.*, lobule pétreux du *paraflocculus* ; *l.si.*, lobule *simplex* ; *n.V*, nerf V ou trijumeau ; *par.*, *paraflocculus* ; *t.c.*, trone cérébral ; *s.de.*, *sulci declivialis* ; *s.int.*, sillon intercrural ; *ve.*, *vermis*. (*Phot. Laboratoire d'Anatomie comparée du Muséum.*)

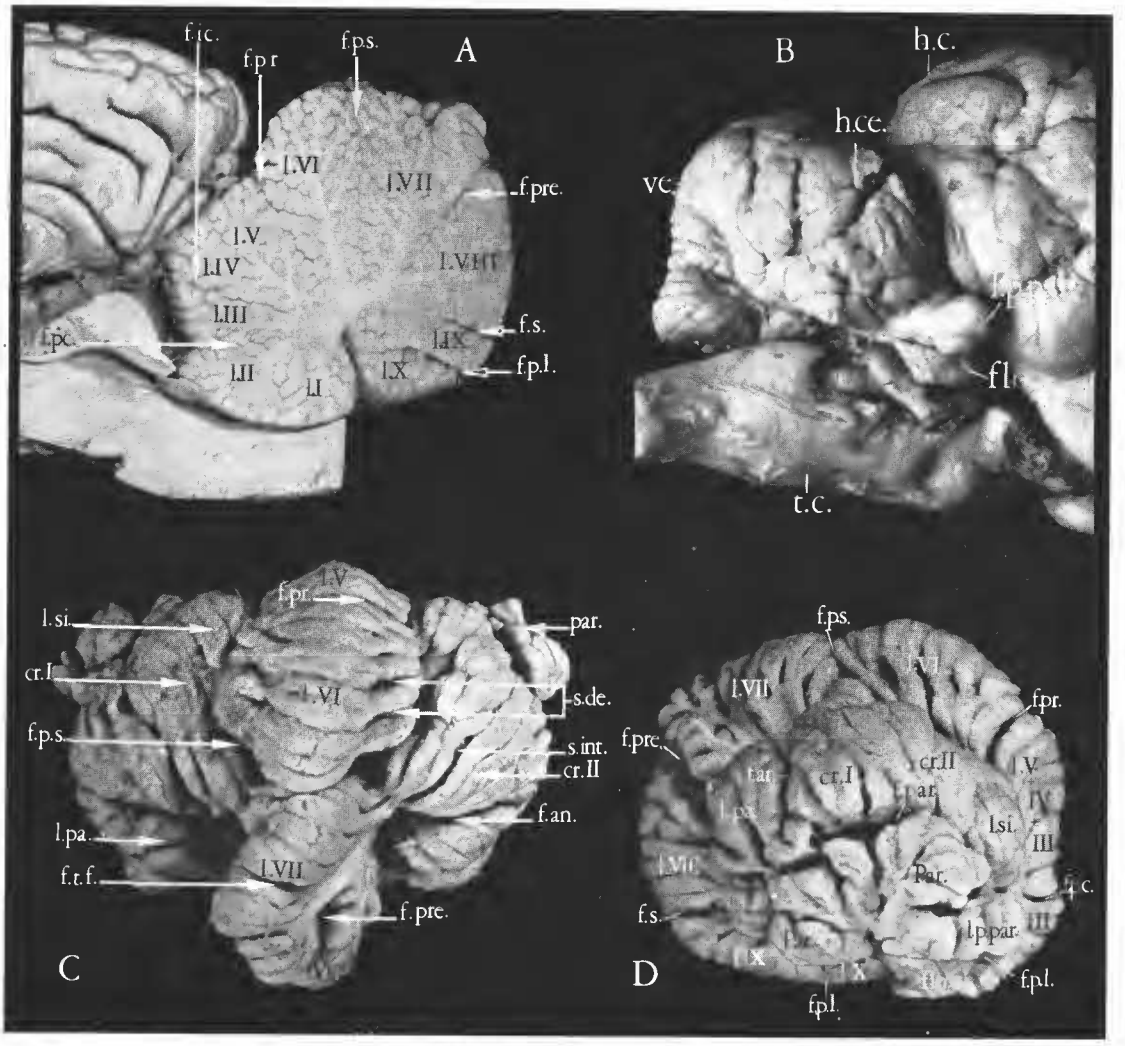
A
f.i.c.
f.p.r
f.p.s.
l.VI
l.VII
f.pre.
l.V
l.IV
l.VIII
l.III
f.s.
l.IX
f.p.l.
l.II
l.I
l.X
B
h.c.
h.ce.
ve
fl
t.c.
C
l.si.
f.pr.
l.V
par.
cr.I
l.VI
s.de.
f.p.s.
s.int.
cr.II
f.an.
l.pa.
f.t.f.
l.VII
f.pre.
D
f.ps.
l.VII
f.pr.
f.pre.
cr.I
cr.II
l.V
l.si.
III
Par.
f.s.
l.p.par.
f.p.l.
f.p.l.

PLANCHE II

PLANCHE III

Lama glama Linné (1, fœtus à terme). Description morphologique des sillons de la région sylvienne. En haut, vue latérale de l'hémisphère cérébral droit ; en bas, vue latérale de l'hémisphère cérébral gauche (image inversée pour faciliter les comparaisons avec le côté droit). En 1 et 4, représentation schématique de ces deux régions (en tireté, portion de sillons recouverts par les opercules) ; en 2 et 4, coupe horizontale pratiquée au niveau de la zone d'operculisation figurée sur les photographies. (*Phot. Laboratoire d'Anatomie comparée du Muséum*)

A, *B*, *C*, *D*, *E*, opercules A à E ; *S.*, aire S ; *c.s.*, sillon c.s. ; *e.a.h.*, sillon e.a.h. ; *e.p.*, sillon e.p. ; *e.p.* (*s.*), sillon e.p. individualisé en surface ; *ps.*, sillon ps. ; *rh.a.*, rhinale antérieure ; *rh.p.*, rhinale postérieure ; *t.*, sillon t., *v.s.*, *vallecula sylvii.*

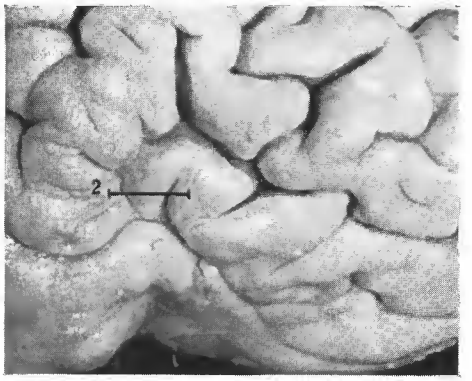
2

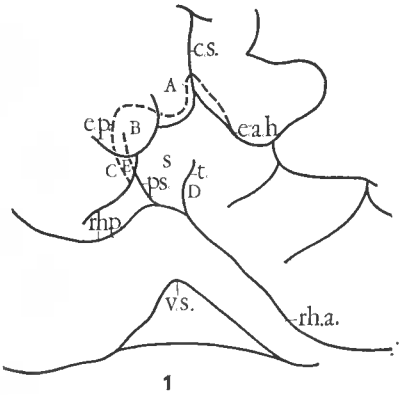
c.s.
A
ep.
B
e.a.h.
C
E
S
ps.
t.
D
rh.p.
v.s.
rh.a.
1

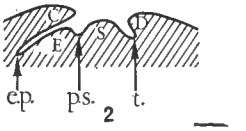
C
E
S
D
ep.
ps.
t.
2

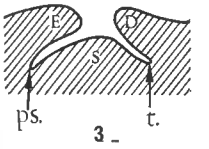
E
D
S
ps.
t.
3

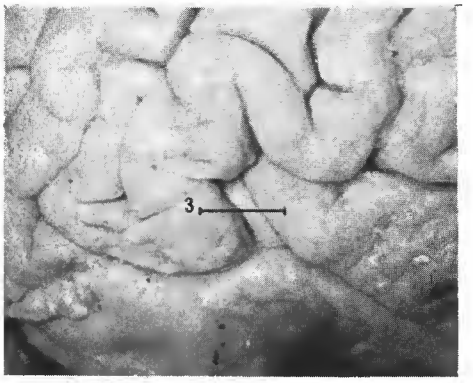
3

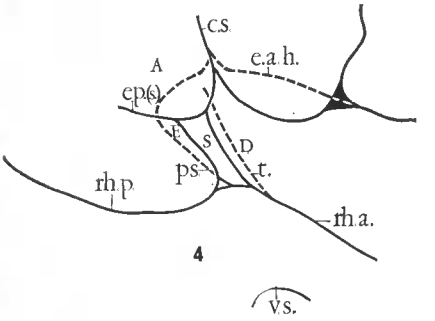
c.s.
A
e.a.h.
ep(s)
E
S
D
ps.
t.
rh.p.
rh.a.
4
v.s.

PLANCHE III

PLANCHE IV

Description morphologique des sillons de la région sylvienne. En haut, *Camelus bactrianus* Linné (ex. 2, fœtus à terme) : hémisphère cérébral droit ; en bas, *Lama glama* Linné (ex. 3, adulte) : hémisphère cérébral droit. En 1 et 4, représentation schématique de ces deux régions (en tireté, portion de sillons recouverts par les opercules) ; en 2 et 4, coupe horizontale pratiquée au niveau de la zone d'operculisation figurée sur les photographies. (*Phot. Laboratoire d'Anatomie comparée du Muséum*)

D, *E*, opercules D, E ; *S*, aire S ; *c.s.*, sillon c.s. ; *e.a.h.*, sillon e.a.h. ; *e.p.*, sillon e.p. ; *ps.*, sillon ps. ; *rh.a.*, rhinale antérieure ; *rh.p.* (lire *r.h.p.a.*), rameau oral de la rhinale postérieure ; *rh.p.p.*, rameau aboral de la rhinale postérieure ; *rh.p.s.*, rameau supérieur de la rhinale postérieure ; *t.*, sillon t. ; *v.s.*, *vallecula sylvii*.

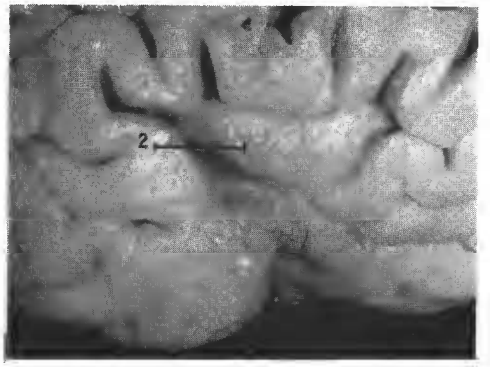
2

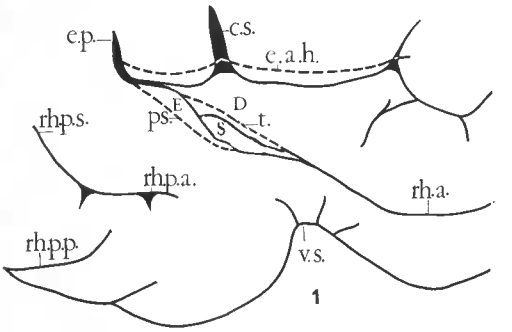
e.p.
c.s.
c.a.h.
rh.p.s.
ps.
E
D
S
t.
rh.p.a.
rh.a.
rh.p.p.
v.s.
1

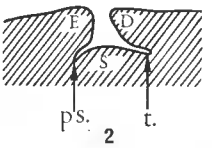
E
D
S
ps.
t.
2

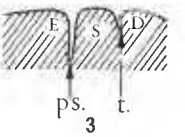
E
S
D
ps.
t.
3

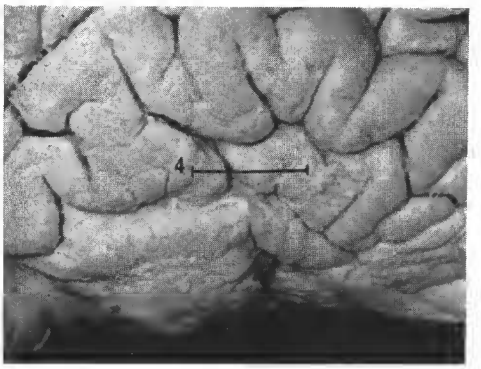
4

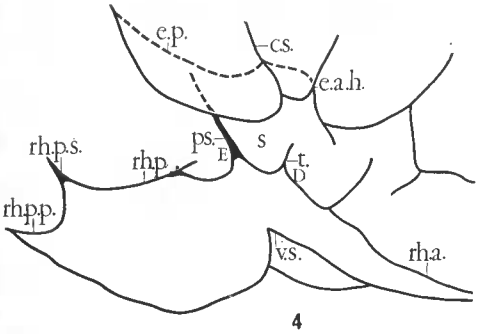
e.p.
c.s.
e.a.h.
rh.p.s.
rh.p.
ps.
E
S
t.
D
rh.p.p.
v.s.
rh.a.
4

PLANCHE IV

PLANCHE V

Description morphologique des sillons de la région sylvienne. En haut, *Camelus dromedarius* Linné (ex. 4, adulte) : hémisphère cérébral droit ; en bas, *Camelus bactrianus* Linné (ex. 5, adulte). En 1 et 4, représentation schématique de ces deux régions (en tireté, portion de sillons recouverts par les opercules) ; en 2 et 4, coupe horizontale pratiquée au niveau de la zone d'operculisation figurée sur les photographies. (*Phot. Laboratoire d'Anatomie comparée du Muséum*)

D, *E*, opercules D, E ; *S*, aire S ; *c.s.*$_1$ et *c.s.*$_2$, sillons c.s.$_1$ et c.s.$_2$; *e.a.h.*, sillon e.a.h. ; *e.p.*, sillon e.p. ; *ps.*, sillon ps. ; *rh.a.*, rhinale antérieure ; *rh.p.a.*, rameau oral de la rhinale postérieure ; *rh.p.p.*, rameau aboral de la rhinale postérieure ; *rh.p.s.*, rameau supérieur de la rhinale postérieure ; *t.*, sillon t. ; *v.s.*, *vallecula sylvii*.

2

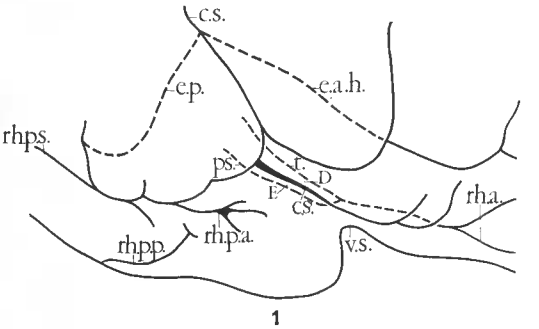
c.s.
c.p.
c.a.h.
rh.p.s.
ps.
t.
D
E
c.s.
rh.a.
rh.p.a.
rh.p.p.
v.s.
1

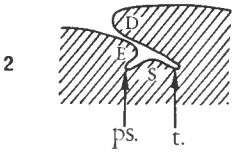
2
D
E
S
ps.
t.

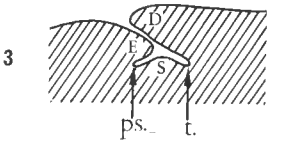
3
D
E
S
ps.
t.

4

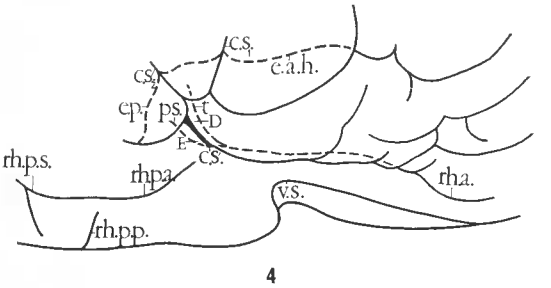
c.s.
c.a.h.
c.p.
ps.
t.
D
E
c.s.
rh.p.s.
rh.p.a.
rh.a.
v.s.
rh.p.p.
4

PLANCHE V

PLANCHE VI

Fig. A-D. — *Camelus dromedarius* Linné. Hémisphères cérébraux : A, vue latérale droite ; B, vue dorsale ; C, vue antérieure ; D, face médiale.

Fig. E. — *Camelus bactrianus* Linné. Hémisphères cérébraux : vue dorsale.

an., ansate ; *ar.*, sillon arqué ; *b.a.p.*, branche ascendante postérieure (*suprasylvia* antérieure) ; *b.d.a.*, branche descendante antérieure (*suprasylvia* antérieure) ; *b.v.s.p.*, *ramus ascendens medius splenialis* ; *c.*, coronal ; *ca.*, calcarine ; *c.s.*, complexe sylvien de type Artio- ou Périssodactyle ; $c_1.t.$, branche transverse du coronal ; *d.*, diagonal ; *e.a.h.*, portion horizontale de l'*ectosylvia* antérieure ; *ec.*, ectolatéral ; *eg.*, entogénual ; *en.*, entolatéral ; *e.p.*, *ectosylvia* postérieure ; *esp.*, entosplénial ; *f.t.*, sillon frontal transverse ; *g.*, génual ; *g.en.*, *gyrus entomarginalis* ; *g.I*, *gyrus* I ; *g.II*, *gyrus* II ; *g.III*, *gyrus* III ; *g.IV*, *gyrus* IV ; *i.*, intercalaire ; *l.*, latéral ; *o.*, sillon olfactif ; $ob._1$, oblique 1 ; $ob._2$, oblique 2 ; $ob._3$, oblique 3 ; *p.*, *presylvia* ; *r.a.e.a.*, rameau ascendant de l'*ectosylvia* antérieure ; *r.a.m.s.*, *ramus ascendens medius splenialis* ; *rh.a.*, rhinale antérieure ; *rh.p.a.*, rameau oral de la rhinale postérieure ; *rh.p.p.*, rameau aboral de la rhinale postérieure ; *rh.p.s.*, rameau supérieur de la rhinale postérieure ; *r.h.p.*, *ramus horizontalis posterior* ; *r.i.*, rameau externe de l'intercalaire (sp_1) ; *ro.*, *rostralis* ; *s.m.*, *suprasylvia* moyenne ; *s.p.*, *suprasylvia* postérieure ; *s.sa.*, *sulcus sagittalis* ; *ssp.*, suprasplénial ; *ssp.ac.*, suprasplénial accessoire ; *s.x.*, sillon x. (*Phot. Laboratoire d'Anatomie comparée du Muséum*)

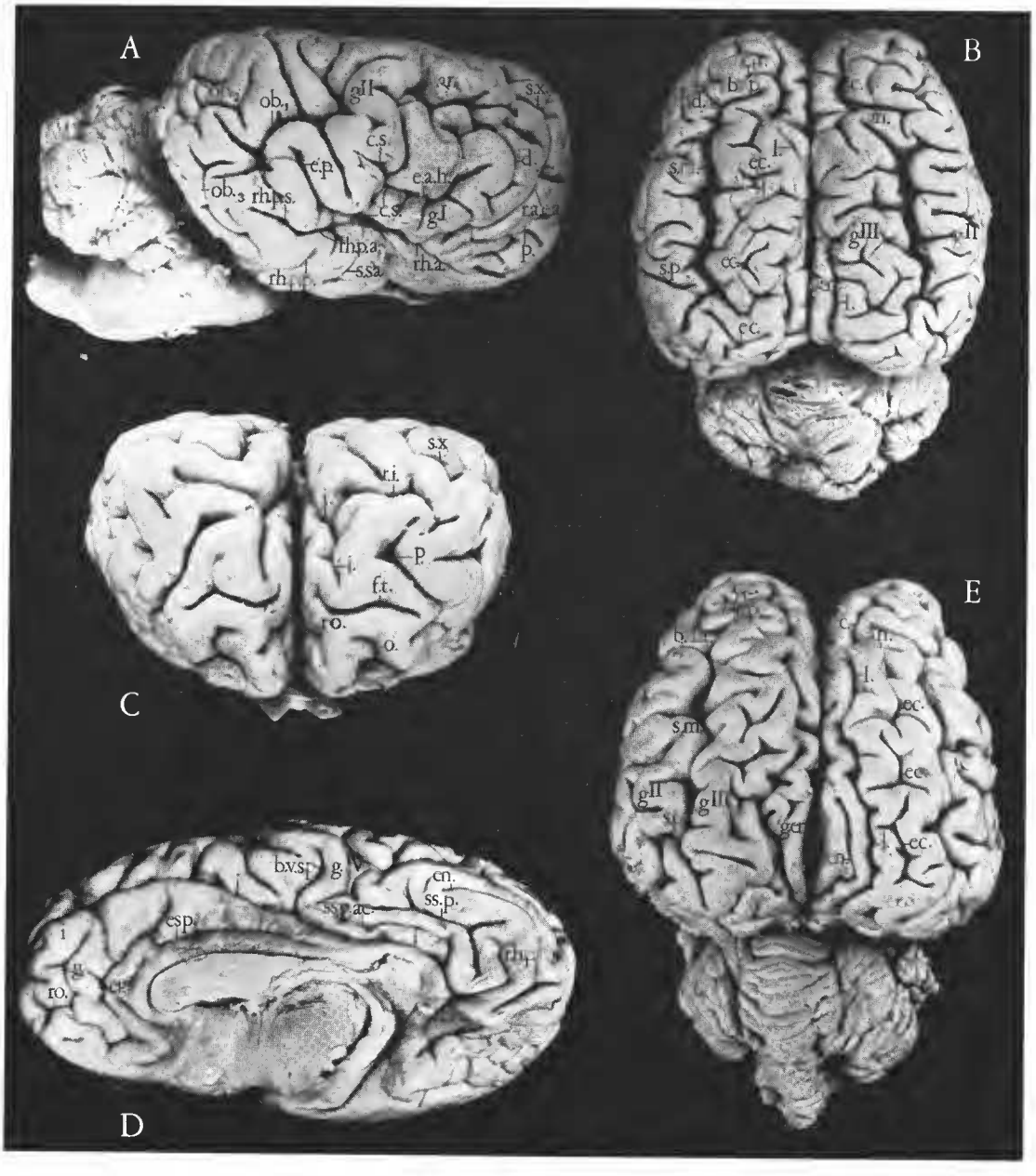
A
B
C
D
E
ob.
gII
s.x.
c.s.
e.p.
e.a.h.
d.
ob.
rh.p.s.
c.s.
gI
rh.p.a.
s.s.a.
rh.a.
p.
rh.p.
b.
d.
c.
m.
l.
ec.
s.m.
gIII
II
s.p.
ec.
ec.
s.x.
r.i.
p.
f.t.
ro.
o.
b.
c.
m.
l.
ec.
s.m.
ec.
gII
gII
ec.
b.v.s.
g.
cn.
ss.p.
esp.
ss.p.ac.
i
ro.
rh.p.

PLANCHE VI

PLANCHE VII

Lama glama Linné. Hémisphères cérébraux : A (fœtus à terme) vue latérale droite ; B (fœtus à terme) vue latérale gauche inversée ; C (adulte) vue médiale droite ; D (fœtus à terme) vue dorsale ; E (adulte) vue dorsale.

an., ansate ; *ar.*, sillon arqué ; *b.a.p.*, branche ascendante postérieure (*suprasylvia* antérieure) ; *b.d.a.*, branche descendante antérieure (*suprasylvia* antérieure) ; *c.*, coronal ; *ca.*, calcarine ; *c.s.*, complexe sylvien de type Artio- ou Périssodactyles ; $c._1t.$, branche transverse du coronal ; *d.*, diagonal ; *e.a.h.*, portion horizontale de l'*ectosylvia* antérieure ; *ec.a.e.*, ectolatéral accessoire externe ; *ec.p.*, ectolatéral principal ; *ege.*, entogénual ; *en.*, entolatéral ; *e.p.*, *ectosylvia* postérieure ; *ersp.*, entorétrosplénial ; *esp.*, entosplénial ; *g.*, génual ; *g.I*, *gyrus* I ; *g.II*, *gyrus* II ; *g.III*, *gyrus* III ; *g.IV*, *gyrus* IV ; *i.*, intercalaire ; *l.*, latéral ; $ob._1$, oblique 1 ; $ob._2$, oblique 2 ; $ob._3$, oblique 3 ; *p.*, *presylvia* ; *r.a.e.a.*, rameau ascendant de l'*ectosylvia* antérieure ; *rh.a.*, rhinale antérieure ; *rh.p.a.*, rameau oral de la rhinale antérieure ; *rh.p.p.*, rameau aboral de la rhinale postérieure ; *rh.p.s.*, rameau supérieur de la rhinale postérieure ; *r.i.*, rameau externe de l'intercalaire (sp_1) ; *ro.*, *rostralis* ; *s.*, *suprasylvia* ; *s.a.*, *suprasylvia* antérieure ; *s.m.*, *suprasylvia* moyenne ; *s.p.*, *suprasylvia* postérieure ; *ssp.*, suprasplénial ; *s.sa.*, sillon sagittal ; *s.x.*, sillon x ; *t.*, sillon transverse principal. (*Phot. Laboratoire d'Anatomie comparée du Muséum*)

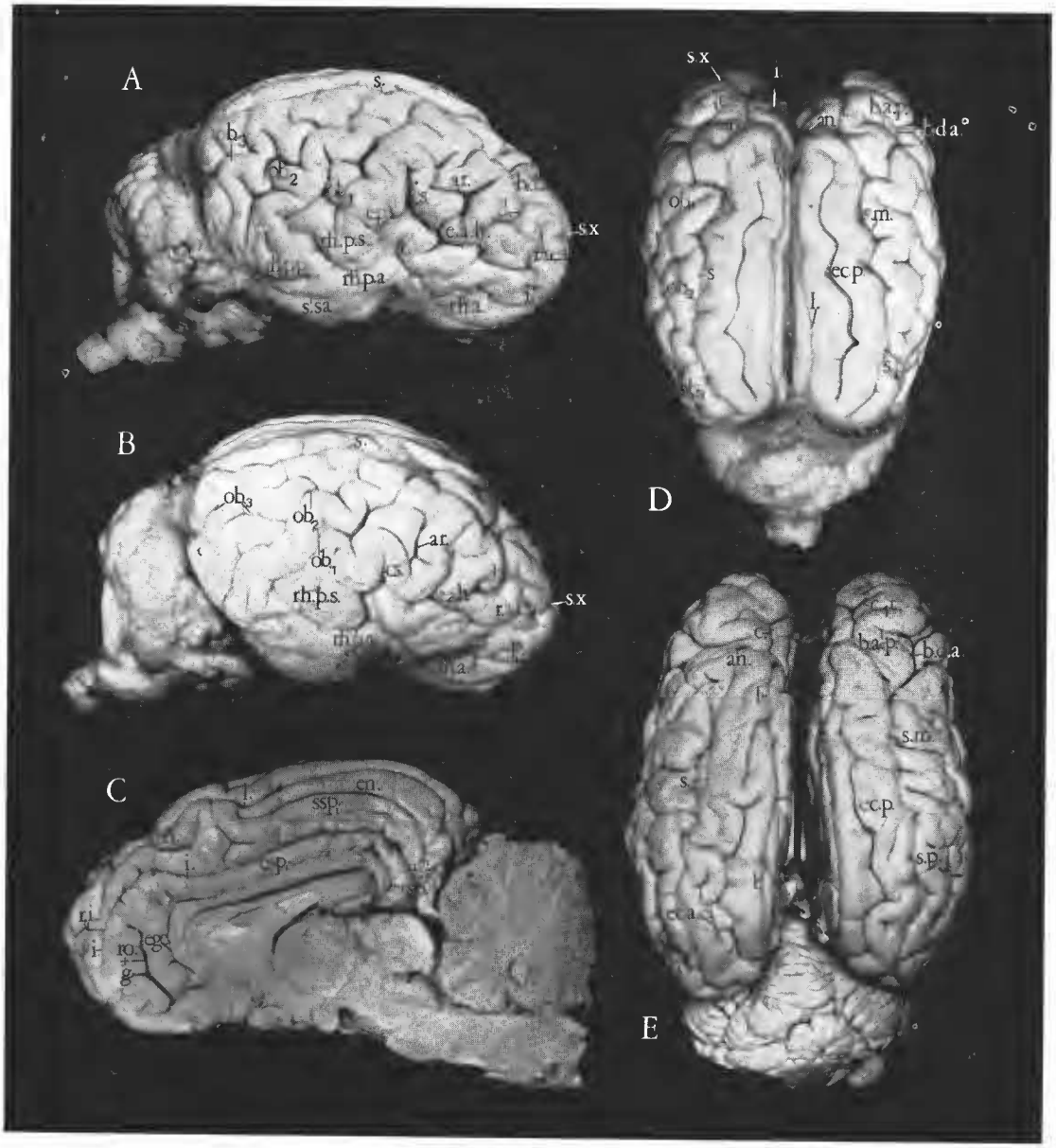
A
B
C
D
E
s.
s.x
rh.p.s.
rh.p.a
s.sa
ob3
ob2
ob1
ar.
ssp.
en.
ro.
eg.
g.
s.x
i.
m.
ec.p.
an.
b.a.p.
s.m.
c.p.
s.p.

PLANCHE VII

PLANCHE VIII

Face endocrânienne du crâne cérébral chez les Chameaux (A, B) et les Lamas (C, D). A (*Camelus dromedarius* Linné), et B (*Lama glama* Linné), vue interne de l'endocrâne sur une coupe passant par le plan saggital médian. C (*Camelus bactrianus* Linné), et D (*Lama pacos* Molina), vue supérieure de l'endocrâne après résection de la calotte crânienne.

c.g., *crista galli* ; *co.op.*, conduit optique ; *c.p.*, *crista parietalis* ; *d.s.*, *dorsum sellae* ; *f.e.s.p.t.*, foramen endocrânien du sinus pariéto-temporal ; *f.o.*, fosse olfactive ; *f.o.r.*, foramen *orbito-rotundum* ; *f.pi.*, fosse pituitaire ; *f.su.*, *fossa subarcuata* ; *f.v.*, foramen vasculaire ; *f.XII*, foramen du nerf XII ; *g.c.*, gouttière caverneuse ; *i.p.b.*, incisure pétro-basilaire ; *m.a.i.*, méat ou trou auditif interne ; *t.d.a.*, trou déchiré antérieur ; *t.d.p.*, trou déchiré postérieur ; *t.ma.*, trou mastoïdien ; *t.ov.*, trou ovale. (*Phot. Laboratoire d'Anatomie comparée du Muséum*)

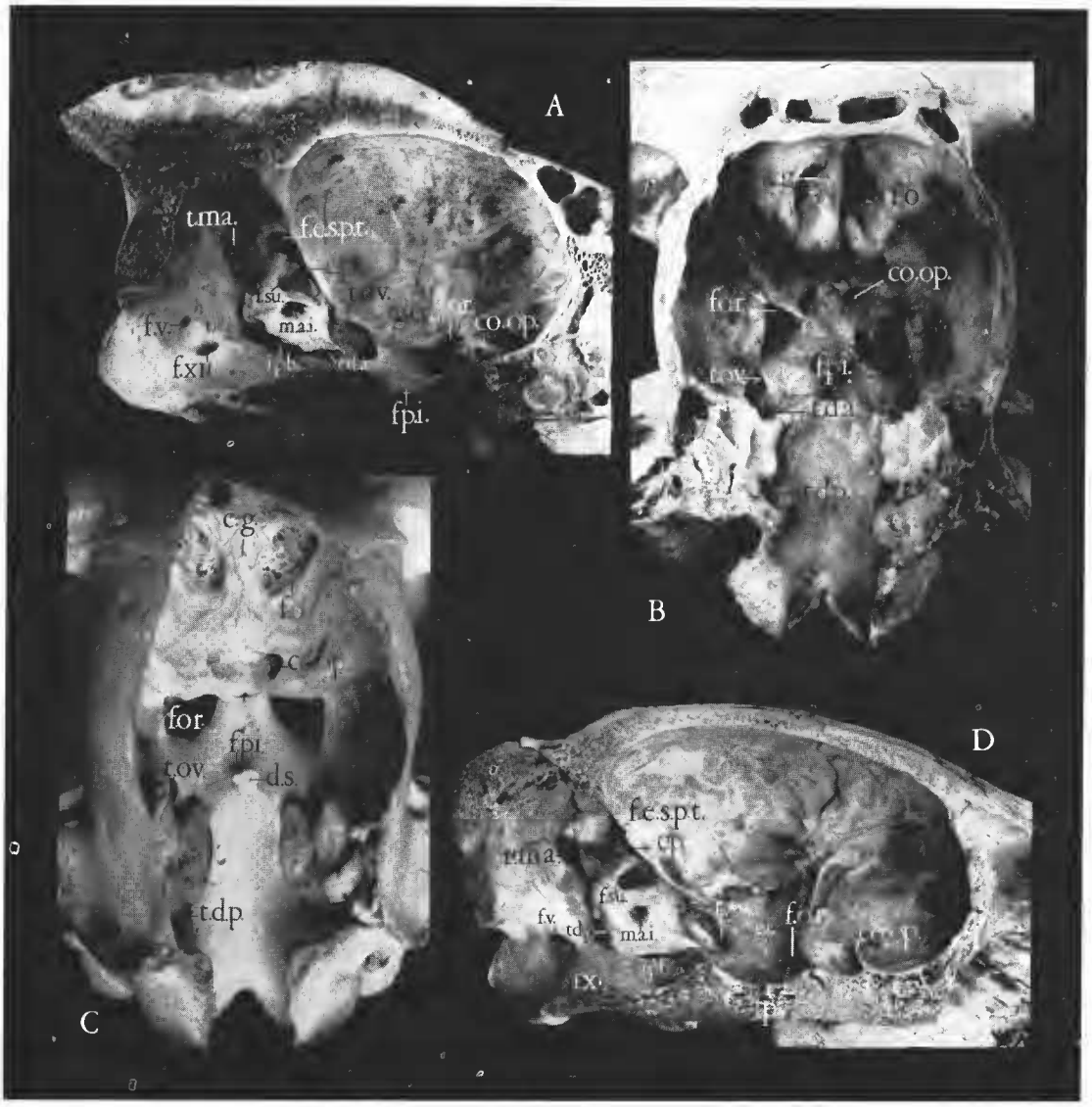

PLANCHE VIII

PLANCHE IX

La région pétreuse chez les Tylopodes actuels. A, face endocrânienne du rocher chez *Lama glama* Linné ; B, face endocrânienne du rocher chez *Camelus bactrianus* Linné (les canaux semi-circulaires supérieur et postérieur ont été excisés) ; C, région pétro-mastoïdienne chez *Camelus bactrianus* Linné ; évidement pétreux montrant les trois canaux semi-circulaires excisés qui entourent la *fossa subarcuata* ; D, radiographie de la région précédente montrant les rapports de la *fossa subarcuata* (projection sur le plan sagittal médian). La *fossa subarcuata* et les canaux semi-circulaires (en partie) ont été matérialisés par du fil métallique.

b.c., branche commune des canaux semi-circulaires supérieur et postérieur ; *c.s.c.h.*, canal semi-circulaire horizontal ; *c.s.c.p.*, canal semi-circulaire postérieur ; *c.s.c.s.*, canal semi-circulaire supérieur ; *f.e.s.p.t.* foramen endocrânien du sinus pariéto-temporal ; *f.su.*, *fossa subarcuata* ; *m.a.i.*, méat auditif interne ; *t.d.p.*, trou déchiré postérieur ; *t.ma.*, trou mastoïdien ; *t.ov.*, trou ovale. (*Phot. Laboratoire d'Anatomie Comparée du Muséum*)

PLANCHE IX